

ГОСУДАРСТВЕННОЕ БЮДЖЕТНОЕ ОБРАЗОВАТЕЛЬНОЕ УЧРЕЖДЕНИЕ
ВЫСШЕГО ПРОФЕССИОНАЛЬНОГО ОБРАЗОВАНИЯ
«РОСТОВСКИЙ ГОСУДАРСТВЕННЫЙ МЕДИЦИНСКИЙ УНИВЕРСИТЕТ»
МИНИСТЕРСТВА ЗДРАВООХРАНЕНИЯ РОССИИ



КАФЕДРА ОФТАЛМЬОЛОГИИ
имени профессора К.Х. Орлова

А.Н. Епихин, Ю.Н. Епихина, Н.А. Епихин

**СОВРЕМЕННЫЕ МЕТОДЫ ИССЛЕДОВАНИЯ
В ОФТАЛЬМОЛОГИИ**

Учебное пособие

ГОСУДАРСТВЕННОЕ БЮДЖЕТНОЕ ОБРАЗОВАТЕЛЬНОЕ УЧРЕЖДЕНИЕ
ВЫСШЕГО ПРОФЕССИОНАЛЬНОГО ОБРАЗОВАНИЯ
«РОСТОВСКИЙ ГОСУДАРСТВЕННЫЙ МЕДИЦИНСКИЙ УНИВЕРСИТЕТ»
МИНИСТЕРСТВА ЗДРАВООХРАНЕНИЯ РОССИИ

КАФЕДРА ОФТАЛЬМОЛОГИИ

А.Н. Епихин, Ю.Н. Епихина, Н.А. Епихин

**СОВРЕМЕННЫЕ МЕТОДЫ ИССЛЕДОВАНИЯ
В ОФТАЛЬМОЛОГИИ**

Учебное пособие

Ростов-на-Дону

2016

УДК 617.7-07 (075.8)

ББК 56.7я7

Е 67

Современные методы исследования в офтальмологии: учебное пособие / А.Н. Епихин, Ю.Н. Епихина, Н.А. Епихин; ГБОУ ВПО РостГМУ Минздрава России; кафедра офтальмологии. - Ростов н/Д : Изд-во РостГМУ, 2016. - 62 с.

Учебное пособие разработано в соответствии с Федеральным государственным образовательным стандартом III поколения.

Учебное пособие посвящено современным диагностическим методам выявления глазной патологии в котором подробно описаны технологии проведения диагностических процедур и интерпретация полученных результатов исследований. Учебное пособие носит практический характер и предназначено для студентов высших медицинских учебных заведений.

Рецензенты:

Бастриков Н.И., к.м.н. доцент кафедры глазных болезней

.....

Рекомендовано к печати редакционно-издательским Советом ГБОУ ВПО РостГМУ Минздрава России.

Утверждено центральной методической комиссией ГБОУ ВПО РостГМУ Минздрава России.

Протокол № _____ от _____ 2016 г.

Одобрено на заседании кафедры офтальмологии ГБОУ ВПО РостГМУ Минздрава России.

Протокол № _____ от _____ 2016 г.

© 2016

© ГБОУ ВПО РостГМУ Минздрава России
© А.Н. Епихин, Ю.Н. Епихина, Н.А. Епихин

Оглавление

Введение	5
Определение положения глазного яблока в глазнице.	5
Экзофтальмометрия	5
Орбитотометрия	6
Страбометрия.....	7
Определение горизонтального размера роговицы.	8
Исследование тактильной чувствительности кожи лица и роговицы.....	8
Исследование физических характеристик глаза (офтальмотонометрия).....	9
Пальпаторное определение уровня внутриглазного давления (по Боумену).....	9
Аппланационная тонометрия по А.Н. Маклакову (1884).....	9
Импрессионная тонометрия по Шютцу (Schiotz, 1905)	11
Трансиллюминация и диафаноскопия глазного яблока	11
Исследование зрачков и зрачковых реакций.	12
Исследование век, конъюнктивы и глазного яблока при боковом (фокальном) освещении.	13
Исследование оптических сред глаза в проходящем свете	15
Исследование структур глаза с помощью щелевой лампы (биомикроскопия) и дополнительных к ней оптических приспособлений.....	16
Гониоскопия (исследование угла передней камеры)	17
Офтальмоскопия.	19
Флюоресцентная ангиография	21
Электрофизиологические методы исследования (ЭФИ).....	23
Эхоофтальмоскопия	26
Пахиметрия	28
Кератотопография	30
Ретинальная томография.....	32
Оптическая когерентная томография	34
Исследование гемодинамики глаза.....	36
Исследование биохимических характеристик глаза	39
Оценка функционального состояния	40
вспомогательных органов глаза.	40
Оценка функционального состояния глазодвигательных мышц.....	40
Определение угла косоглазия (страбометрия).....	43
Оценка функционального состояния слезного аппарата глаза	44
Оценка состояния зрительных функций глаза	46
Исследование остроты центрального зрения (визометрия).	46
Исследование цветоощущения (цветометрия)	48
Исследование поля зрения (периметрия)	49
Исследование темновой адаптации (адаптометрия)	53
Исследование характера зрения при двух открытых глазах (бинокулометрия)	55
Определение рефракции глаза	56
Определение величины межзрачкового расстояния	58
Способы оценки аккомодационных возможностей глаза	58

Введение

Методы исследования глаз можно условно разделить на традиционные, или как сейчас любят говорить, — «рутинные» методы исследования, и современные с применением новейших технологий. Традиционные методы составляют обязательную основу диагностики, позволяют получить первое представление о заболевании. Современные же методы позволяют получать более точную информацию о состоянии глаз пациента.

Определение положения глазного яблока в глазнице.

Определяют степень выстояния или западения глаза из глазницы, величину смещаемости его в ее полость и угол отклонения от средней линии в ту или иную сторону одного из глазных яблок. Для этого применяют методы экзофтальмометрии, орбитотонометрии и страбометрии.

Экзофтальмометрия – оценка степени экзофтальма – выстояния глазного яблока более 18 мм из костного кольца орбиты или энофтальма – западение глазного яблока в глазницу более 13 мм. Исследование проводят с помощью зеркального экзофтальмометра Гертеля или обычной миллиметровой линейки.



Рис.1. Зеркальный экзофтальмометр Гертеля

Сначала рассмотрим методику измерения с помощью экзофтальмометра. Он представляет собой градуированную в миллиметрах горизонтальную пластинку, к которой крепятся по два перекрещивающихся под углом 45° зеркала. При прислонении инструмента к наружным дугам обеих орбит, в нижнем зеркале видна вершина роговицы, а в верхнем – показана цифра, указывающая на расстояние выстояния глазного яблока. При обследовании фиксируют расстояние между наружными краями орбиты, при котором производилось измерение, это необходимо для наблюдения в динамике. Если проводить исследование обычной миллиметровой линейкой, то необходимо повернуть голову пациента в профиль и приставить её к наружному краю глазницы. Расстояние от наружного края глазницы до уровня вершины роговицы соответствует величине выстояния глазного яблока.

В норме выстояние глазного яблока из глазницы составляет 14–18 мм, а асимметрия в положении парных глаз не должна превышать 1–2 мм. У детей до 4-х лет средняя величина выстояния глаз 10-13 мм, в 20-24 года - 17,46 мм, а в 25-64 примерно 17 мм. Затем величина выстояния глазных яблок уменьшается за счет атрофии внутриорбитальной жировой клетчатки и у людей 80 лет она равна 15 мм.

Орбитотонометрия – метод оценивающий степень смещаемости глазного яблока в полость орбиты. Исследование проводится пальпаторным нажатием на глаз через закрытые веки или с помощью специального прибора – пьезометра. Прибор состоит из мостика с тремя упорами (для наружных краев глазницы и спинки носа), динамометра с контактной роговичной линзой и набора сменных грузиков. Пациента исследуют в положении лежа. Проводят капельную анестезию, и после закрепления прибора начинают измерение, постепенно увеличивая давление на глазное яблоко. Величину смещения глазного яблока выражают в мм, по формуле:

$V_n = E_0 - E_n$, где V_n - смещение глазного яблока при усилении «n» (от 50 до 250 г); E_0 и E_n - исходное положение глазного яблока и после действия на него с усилием «n».

В норме при увеличении давления на каждые 50 г глазное яблоко репонирует на 1,2 мм. При давлении 250 г оно смещается на 5–7 мм.

Страбометрия – измерение угла отклонения косящего глаза. Исследование проводят с использованием различных методов – по Гиршбергу, Лоуренсу, Головину.

Измерение в угловых градусах по Гиршбергу: врач держит офтальмоскоп перед глазом, а пациент смотрит обоими глазами в зеркало офтальмоскопа, который отражает свет от горячей настольной лампы, находящейся слева за головой исследуемого. С расстояния 35-40 см. врач наблюдает за положением световых рефлексов на роговицах обоих глаз. Рефлексы от зеркала при отсутствии косоглазия будут находиться в центре обеих роговиц. Смещение изображения светового рефлекса в какую-либо сторону свидетельствует о наличии косоглазия. Угол косоглазия определяется приблизительно, по смещению рефлекса от центра роговицы по отношению к зрачковому краю радужки и лимбу при ширине зрачка 3-3,5 мм.

Измерение в линейных величинах по Лоуренсу: косящий глаз устанавливают в правильное положение (по центру глазной щели), при этом прикрывают рукой здоровый глаз. Далее к краю нижнего века прикладывают миллиметровую линейку. Вертикальный меридиан глазного яблока должен совмещаться с одной из меток на линейке. Затем открывают здоровый глаз и устанавливают уже его в правильное положение. Косящий глаз (вертикальный меридиан) сместится в сторону от фиксированной метки на линейке, измеряем в миллиметрах степень смещения (1 мм отклонения глаза равен $\sim 5^\circ$).

Измерение в угловых градусах по Головину: исследование производится на настольном периметре. Пациент устанавливает

подбородок на его подставку так, чтобы центр измерительной дуги прибора (0°) оказался против переносицы, и фиксирует здоровым глазом пламя свечи, которую врач держит перед этим центром. Вторую зажженную свечу он перемещает по дуге периметра в ту или иную сторону (в зависимости от вида косоглазия) до тех пор, пока изображение ее не займет на роговице косящего глаза такое же положение, какое занимает изображение первой свечи на роговице здорового глаза. Отстояние второй свечи от нуля указывает на угол косоглазия в градусах. При такой методике исследования не требуется вносить поправку на величину угла u , т. к. роговичные отражения визируются не по центру роговицы, а по направлению зрительных линий. Этот метод исследования отличается высокой точностью.

Определение горизонтального размера роговицы.

Врач берёт обычную миллиметровую линейку, устанавливает отметку "0" на наружной точке горизонтального меридиана роговицы правого глаза, при этом, прикрыв веками свой правый глаз. Для нахождения внутренней точки той же роговицы, врач закрывает левый глаз и правым определяет значение на линейке. Для левого глаза пациента проводится то же самое, только с внутренней точки горизонтального меридиана роговицы. Нормальные возрастные размеры горизонтального диаметра роговицы: новорожденные - до 9,5 мм, дети 6 лет - 11,5 мм, взрослые люди - 12 мм.

Исследование тактильной чувствительности кожи лица и роговицы.

Чувствительность кожи оценивают легкими прикосновениями каким-либо острым предметом к симметричным участкам правой и левой половин лица пациента. Ощущения пациента фиксируются врачом. Метод служит для выявления участков с пониженной чувствительностью.

Уровень тактильного восприятия роговицы можно определить ориентировочно и метрированно. Для ориентировочного определения чувствительности пользуются тонким, увлажненным ватным фитильком, прикасаясь им к различным участкам роговицы. На основании ответов и реакций пациента, врач делает вывод о состоянии чувствительности роговой оболочки. Метрированное определение тактильной чувствительности роговицы выполняют с помощью специальных инструментов - кератоэстезиометров различной конструкции - механических или опτικο-электронных.

Исследование физических характеристик глаза (офтальмотонометрия)

Пальпаторное определение уровня внутриглазного давления (по Боумену)

Для проведения исследования пациента просят посмотреть вниз, при этом не наклоняя головы. Указательные пальцы рук ставят на верхнее веко и поочередно надавливают ими на глазное яблоко. О внутриглазном давлении (ВГД) судят о степени плотности склеры при надавливании, чем плотнее глаз, тем выше давление. Запись производится так: Т_n (давление нормальное), Т+1 (умеренно повышено), Т+2 (значительно повышено), Т+3 (резко повышено, как камень). Если же определили снижение ВГД, делают такую же запись, но с отрицательным знаком: Т-1, Т-2, Т-3.

Аппланационная тонометрия по А.Н. Маклакову (1884)

Тонометрия выполняется с помощью тонометров Филатова-Кальфа, в набор входит четыре цилиндрических грузика (тонометра) различного веса (5; 7,5; 10 и 15 г.). На торцах грузиков есть площадки из молочно-белого фарфора, которые смазывают тонким слоем краски (смесь колларгола, глицерина, дистиллированной воды) перед измерением ВГД.



Рис.2. Набор для тонометрии.

Пациент ложится на кушетку лицом вверх, проводят капельную анестезию роговицы, пальцами удерживают веки пациента, затем берут грузик весом в 10,0 г и опускают с помощью специальной держалки на центр роговицы глаза.

При постановке тонометра на роговицу, она под действием массы несколько уплощается и в зоне контакта на ее поверхность переходит краситель с измерительной площадки. Оставшийся же на площадке бесцветный отпечаток округлой формы переводят на бумагу, смоченную спиртом. После исследования закапываем дезинфицирующие капли и измеряем полученные отпечатка линейкой Поляка. Чем выше давление, тем диаметр отпечатка будет меньше, вследствие пониженной сплюсчиваемости роговицы под действием грузика. В норме верхняя граница офтальмотонуса, измеренная грузом 10,0 г, не превышает 27 мм рт. ст., нижняя 16 мм.рт.ст. с суточными колебаниями не более 5 мм рт. ст.

Импрессионная тонометрия по Шиотцу (Schiotz, 1905)

Основана на принципе вдавления роговицы стержнем постоянного сечения под воздействием груза различного веса (5,5; 7,5; и 10,0 г). Величина получаемого вдавления роговицы определяется в линейных величинах. Она зависит от веса используемого груза и уровня ВГД. Для перевода показаний измерения в мм рт. ст. используют прилагаемые к прибору нормограммы.

Для бесконтактного определения ВГД существуют пневмотонометры. Суть исследования состоит в том, что с определенного расстояния в центр роговицы направляется дозированная по объему и силе воздействия порция сжатого воздуха. В результате возникает ее деформация, которая меняет интерференционную картину. По характеру ее изменений и судят об уровне ВГД.

Трансиллюминация и диафаноскопия глазного яблока

Диафаноскопия – методика исследования, заключающаяся в просвечивании глаза через склеру с помощью склеральной лампы или диафаноскопа (яркость света от 60 до 110 кд/м²).

Перед исследованием, которое проводится в затемненной комнате, пациенту закапывают анестезирующие капли. Далее прикладывают к склере осветитель и оценивают свечение зрачка (диафанопупилоскопия) и контрлатерального ее участка (диафаносклероскопия). Ослабление или исчезновение свечения возникает, если осветитель окажется над каким-либо плотным образованием внутри глаза или массивным кровоизлиянием в стекловидном теле. На противоположной стороне от освещаемого участка склеры можно увидеть тень от пристеночно расположенного инородного тела, при условии, что оно задерживает свет и достаточных размеров.

Техника **трансиллюминации** идентична диафаноскопии, только проводится через роговицу. Трансроговичное просвечивание позволяет хорошо видеть «поясок» ресничного тела и постконтузионные разрывы склеры.

С помощью диафаноскопа можно провести **аутоофтальмоскопию**. Пациент закрывает глаза, и к верхнему веку нужного глаза приставляют наконечник диафаноскопа смещая его влево и вправо на 0,5см. В норме при таком засвете пациент описывает картины «сосудистого дерева сетчатки» которые он должен увидеть. Далее наконечник диафаноскопа приставляют к нижнему веку и к углам глазной щели этого же глаза. Результат исследования считается положительным (отмечается знаком «+»), когда исследуемый видит картину сосудистого «дерева» при засветах глазного яблока со всех указанных выше точек. Наличие дефектов в ней обозначают знаком «-», который заносят в соответствующий квадрат протокольного бланка. Характер дефекта сосудистого «дерева» описывается словесно.

По данным В.В. Сосновского (1990), положительный результат аутоофтальмоскопии (АОС) свидетельствует о том, что при успешном лечении больной может иметь остроту зрения не менее 0,2.

Исследование зрачков и зрачковых реакций.

Пациент находится в светлой комнате, его просят посмотреть вдаль и вверх головы врача. Или в затемнённой комнате, но тогда глаза освещают лампой. Проводят осмотр и определяют: размер каждого зрачка (в норме 2,5-4,0 мм), положение (центральное или смещенное), форму (правильная или неправильная), соотношение размеров зрачков (изокория или анизокория), реакцию зрачков на свет (прямую и содружественную), а также на конвергенцию и аккомодацию.

Методика определения прямой реакции зрачков на свет заключается в следующем: врач ладонями своих рук на несколько секунд закрывает оба

глаза пациента, а затем по очереди открывает и закрывает каждый глаз, правильная реакция выражается в сужении зрачка на свет. При определении содружественной реакции зрачков на свет закрывают ладонью один глаз пациента, а следят за реакцией зрачка второго, открытого глаза.

При определении реакции зрачков на конвергенцию и аккомодацию пациента просят сначала посмотреть вдаль, а затем на любой близко расположенный к нему объект. В норме будет наблюдаться сужение зрачков обоих глаз.

Исследование век, конъюнктивы и глазного яблока при боковом (фокальном) освещении.

Для исследования, слева от пациента ставится настольная лампа (источник света ~ в 75 Вт), перед его лицом, и с помощью лупы в правой руке +13,0 дптр (фокусное расстояние ~ 7,7 см) последовательно освещают рассматриваемые объекты.

Обследование начинают с осмотра век, оценивают состояние кожного покрова, краев век, мейбомиевых желёз, слезных точек, направление роста волос, структуру ткани, цвет слизистой оболочки. Для осмотра слизистой оболочки век, необходимо произвести их выворот. Нижнее веко выворачивается оттягиванием его большим пальцем руки врача вниз при одновременном повороте глаза пациента вверх. При осмотре верхнего века, его тарзальной (хрящевой) части слизистой оболочки используется простой способ выворота. При необходимости осмотра всего верхнего свода конъюнктивальной полости – двойной способ. При простом вывороте верхнего века пациента просят посмотреть максимально вниз и большим пальцем левой руки слегка приподнимают верхнее веко. Затем большим и указательным пальцами правой руки захватывают ресницы и сильно оттягивают веко вниз. Далее пальцем левой руки (можно использовать векоподъемник, стеклянную или гладкую

металлическую палочку) надавливают на верхний край хряща и выворачивают веко, удерживают путём прижатия его ресничного края к коже. При этом пациент все время должен смотреть вниз. Двойной выворот верхнего века лучше производить векоподъемником, но при определенном навыке он может быть выполнен и с помощью той же стеклянной палочки. Все выполняется, как и при простом вывороте до момента, когда веко уже вывернуто. С этого момента векоподъемник или стеклянную палочку не удаляют, а, манипулируя ими (ручку векоподъемника продолжают осторожно наклонять в сторону лба пациента, палочку же вращают вокруг ее оси в направлении снизу вверх), производят дополнительный выворот века.

Далее обследуют глазное яблоко, начинают со склеральной части. При этом она может быть молочно-белесоватой с единичными сосудами, гиперемированной (симптом «красного» глаза), иметь желтоватый (при желтухе различного генеза) или голубоватый (при истончении склеры) оттенок. Затем обследуют роговую оболочку, в норме она сферична, зеркально-блестящая, прозрачная, лишена кровеносных сосудов и обладает высокой тактильной чувствительностью. Горизонтальный размер ее у новорожденных ~9 мм, детей 1 года ~10 мм, 6 лет -11-11,5 мм, взрослых - 12 мм. Нормальная роговица не имеет кровеносных сосудов, наличие их всегда говорит о патологическом состоянии. За роговой оболочкой осматривают переднюю камеру. Определяют её глубину и содержимое. В норме глубина передней камеры равна 2,75-3,5 мм. Максимальная глубина в области зрачка, к периферии она уменьшается и в месте подхода к склере совсем исчезает. Передняя камера может быть глубокой, нормальной глубины, мелкой, неравномерной и совсем отсутствовать. Содержимое передней камеры прозрачно. При патологических состояниях во влаге передней камеры можно обнаружить взвесь, экссудат, кровь, гной. Радужная оболочка имеет свой цвет и рисунок. Хорошо снабжена сосудами, которые видны при их расширении или атрофии. При

воспалении изменяется цвет и сглаживается рисунок из-за отложения экссудата. В центре радужки имеется отверстие - зрачок, он расположен несколько книзу и кнутри. Величина зрачков зависит от возраста (у стариков зрачок уже), пигментации радужной оболочки и тонуса вегетативной нервной системы, в обоих глазах имеет одинаковую ширину. Зрачок постоянно реагирует на свет (прямая и содружественная реакции), аккомодацию и конвергенцию. В области зрачка, за радужкой, доступен осмотру хрусталик. В норме он прозрачен и при боковом освещении виден лишь при его помутнении (область зрачка становится серой).

Исследование оптических сред глаза в проходящем свете

Осмотр производится для определения прозрачности хрусталика и стекловидного тела. В тёмной комнате настольная лампа устанавливается слева от пациента позади его головы. Врач берёт офтальмоскоп и свет от лампы направляет в зрачок осматриваемого глаза. При улавливании лучей, отраженных от сосудистой оболочки (световой рефлекс с глазного дна), зрачок светится красным светом. Различные помутнения на фоне красного свечения будут выглядеть темными структурами той или иной формы. Помутнения в хрусталике при смещении глазного яблока остаются неподвижными на фоне красного свечения зрачка. Помутнения в стекловидном теле при движении глазного яблока плывут, то появляясь, то исчезая. При диффузных помутнениях стекловидного тела рефлекс глазного дна будет ослаблен настолько, насколько плотнее эти помутнения. Методом параллакса, т.е. по направлению и амплитуде смещения оцениваемой тени относительно какой-либо стабильной точки, например центра зрачка, можно определить глубину расположения помутнения. Для этого совершают движения - вверх и вниз или вправо и влево, помутнения, лежащие впереди от плоскости зрачка, движутся в ту же сторону, что и глаз (например, в роговице). Помутнения в передних слоях хрусталика остаются

неподвижными, т.к. находятся в плоскости зрачка. Помутнения глубже лежащих слоёв хрусталика и стекловидного тела, смещаются в противоположную сторону. Чем глубже помутнение, тем больше амплитуда смещения.

Исследование структур глаза с помощью щелевой лампы (биомикроскопия) и дополнительных к ней оптических приспособлений

С помощью щелевой лампы (ЩЛ) можно проводить прижизненную биомикроскопию глаза. В состав щелевой лампы любой конструкции входит: осветительная система и бинокулярный микроскоп. Осветительная система лампы включает в себя щелевидную диафрагму, ширина которой регулируется, и фильтры. Пучок света, проходящий через щель, образует световой срез, который врач и рассматривает через микроскоп.

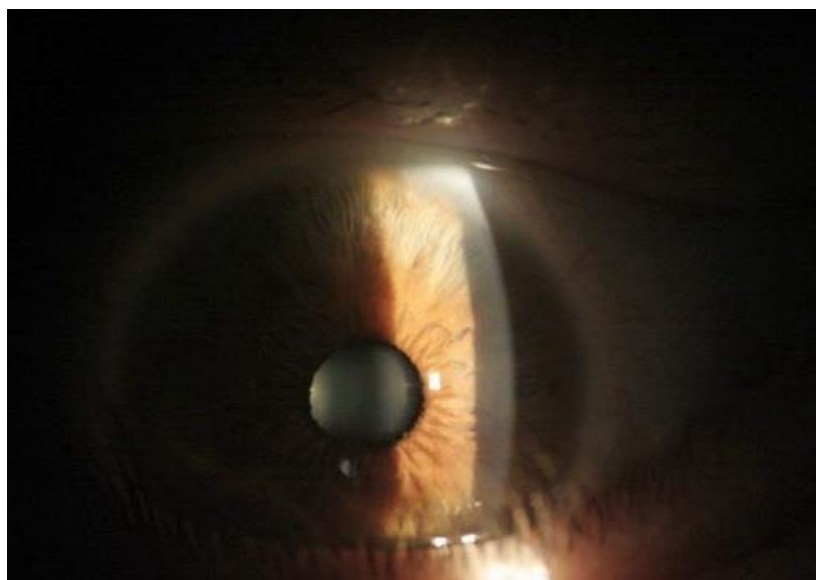


Рис.3. Биомикроскопия глаза

Пациент устанавливает голову на подставку щелевой лампы с упором подбородка и лба. Световую щель поочередно фокусируют на ткани глазного яблока, подлежащей микроскопии. Различают четыре способа биомикроскопии: в прямом сфокусированном свете, в отраженном свете, в условиях непрямого освещения (световой пучок фокусируется рядом с изучаемым участком) и в освещающих (зеркальных) зонах, по линии раздела оптических сред с различными показателями преломления света.

В световом срезе роговицы можно выявить новообразованные сосуды, инфильтраты, помутнения, инородные тела, оценить глубину их залегания. При биомикроскопии хрусталика можно рассмотреть передний и задний полюсы, корковое вещество, ядро. За хрусталиком видны передние слои стекловидного тела.

С помощью дополнительных приспособлений можно осматривать угол передней камеры глаза и различные отделы глазного дна - гониоскоп, асферические линзы в +78 и +90 дптр для обзорной офтальмоскопии (поле видимости соответственно 84° и 94°), контактные линзы и окуляры для подсчета количества эндотелиальных клеток роговицы (в 1 см²), окуляры для измерения наружных параметров и толщины роговицы и т.д.

Гониоскопия (исследование угла передней камеры)

Исследование угла передней камеры можно провести с помощью ЩЛ и гониоскопа. Пациенту проводится капельная анестезия, он устанавливает голову на подставку ШЛ. Затем берётся гониоскоп и на поверхность которая будет контактировать с роговицей наносится гель. Врач раскрывает глазную щель одной рукой, другой устанавливает гониоскоп. Наиболее часто используются два вида гониоскопов.




Рис.4. Угол передней камеры. Гониоскопия.

Ван-Бойнингена (четырёхзеркальный пирамидальный), с помощью него можно не меняя его положения, увидеть четыре участка угла передней камеры и Гольдмана (трехзеркальный конусовидный), его для осмотра всех участков угла передней камеры приходится вращать вокруг оси, т.к. лишь одно зеркало предназначено для осмотра.

С помощью гониоскопа можно рассмотреть: корень радужки, переднюю полосу цилиарного тела, склеральную шпору, к которой прикрепляется цилиарное тело, внутреннее пограничное кольцо роговицы. Гониоскопия позволяет обнаружить различные патологические изменения в углу передней камеры: новообразованные сосуды, прикорневые опухоли, остатки нерассосавшейся мезодермальной ткани, инородные тела. Гониоскопия используется при диагностике глаукомы, угол передней камеры может быть как широкий, средней ширины, узкий и закрытый.

Ширину угла определяют по видимости роговично-склеральной трабекулы и ресничного тела. При широком угле хорошо видны все его элементы. При среднем угле ресничное тело не просматривается. При

узком угле не видны уже задние две трети роговично-склеральной трабекулы. Если угол закрыт полностью, то роговично-склеральная трабекула не видна совсем, а корень радужки прилежит к переднему пограничному кольцу Швальбе.

Офтальмоскопия.

Офтальмоскопия – метод исследования глазного дна. Используют два метода – в обратном и прямом виде. Исследование можно проводить с узким зрачком, когда его невозможно расширить в случаи подозрения или наличия глаукомы, или атрофии сфинктера зрачка.

Офтальмоскопия в обратном виде производится в затемненной комнате. Лампу устанавливают слева от пациента, за его головой, для того чтобы глаза были в тени. Врач, берёт офтальмоскоп и садится перед пациентом на расстоянии 50 см. Офтальмоскоп приставляет к своему правому глазу и от него отбрасывается свет в зрачок исследуемого глаза и добиваются его красного свечения. Далее берём линзу в +13,0 или +20,0 дптр, и ставим перед глазом на расстоянии, равном их фокусному расстоянию (соответственно 77 и 50 мм). При этом лучи света, отраженные от глазного дна, проходят через линзу и после преломления собираются в висящее в воздухе действительное, увеличенное, но перевернутое его изображение. Описанное исследование можно проводить не зеркальным офтальмоскопом, а электрическим.

Качество видимого при офтальмоскопии изображения, его размеры и четкость зависят от вида используемых линз. В настоящее время стали в большей степени применяться асферические линзы, так как изображение, получаемое при исследовании становится более равномерным и освещённым по всему полю. Размер изображения зависит от оптической силы линзы. Чем слабее линза, тем увеличение больше, но тем меньше по размерам видимый участок глазного дна. Поэтому обзорный осмотр его нужно производить с линзами в +20,0 или +28,0 дптр

(поле видимости в эметропическом глазу составляет соответственно 50° и 58° ; у линзы в $+13,0$ дптр - 28°).

Исследование можно проводить и с помощью щелевой лампы. Для этого перед глазом пациента устанавливают линзу с силой больше 50 диоптрий (для нейтрализации рефракции пациента). Направляют свет от осветителя лампы через линзу на глазное дно. Врач получает увеличенную стереоскопическую картинку.

Офтальмоскопия в прямом виде производится ручным электрическим офтальмоскопом при расширенном зрачке. В рукоятке находится электрическая лампа, от неё свет с помощью призмы выходит наружу. Величина пучка света регулируется диафрагмами.

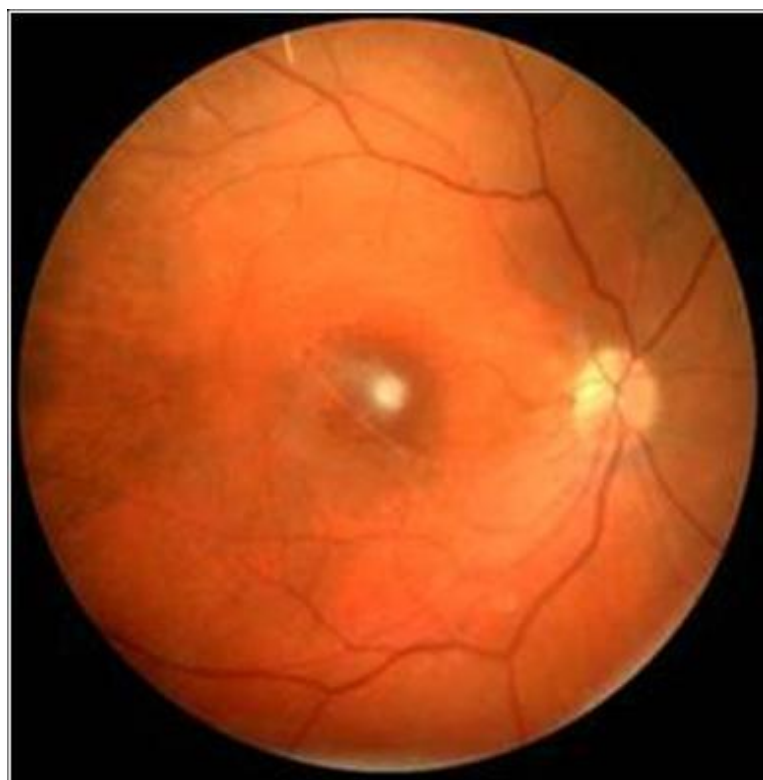


Рис.5. Глазное дно. Прямая офтальмоскопия.

Так же в головном конце офтальмоскопа есть вращающийся барабан, который позволяет путём подбора «+» и «-» линз различной диоптрийности, уравнивать рефракции глаз врача и пациента. Врач приставляет офтальмоскоп к своему глазу и приближается к глазу пациента, пока не увидит глазное дно.

В оптическую систему встроен ряд цветных фильтров, что позволяет менять длину световой волны и рассматривать глазное дно в в красном, синем, желтом, зеленом и оранжевом свете. Эту методика разработана профессором А. М. Водовозовым и названа им – офтальмохромоскопия. Она позволяет заметить начальные изменения глазного дна, которые плохо видны при обычном освещении.

При всех видах офтальмоскопии осмотр глазного дна начинают с диска зрительного нерва и сосудистого пучка, выходящего из центра. Далее осматривают область макулы, для этого пациент смотрит прямо в свет. Для осмотра периферической зоны глазного дна пациента просят посмотреть по восьми направлениям.

Флюоресцентная ангиография

Метод исследования сосудов сетчатки. Внутривенно вводят 5-10% раствор натриевой соли флюоресцеина и наблюдают за его циркуляцией в сосудах глаза. Для регистрации и последующего динамического наблюдения делают серийное фотографирование специальными приборами: ретинофоты и фундус-камеры. При этом, для проведения флюоресцентной ангиографии оптические среды глазного яблока должны быть прозрачны. Циркуляция флюоресцеина проходят в четыре фазы, следующие друг за другом: *фаза наполнения* начинается через 15-25с после инъекции флюоресцеина с наполнения сосудистой оболочки, затем наполняются артериолы сетчатки и вены; *фаза рециркуляции* – медленное распределение флюоресцеина между тканями и сосудами в сосудистой оболочке и задержка красителя в сосудах сетчатки, в этой фазе

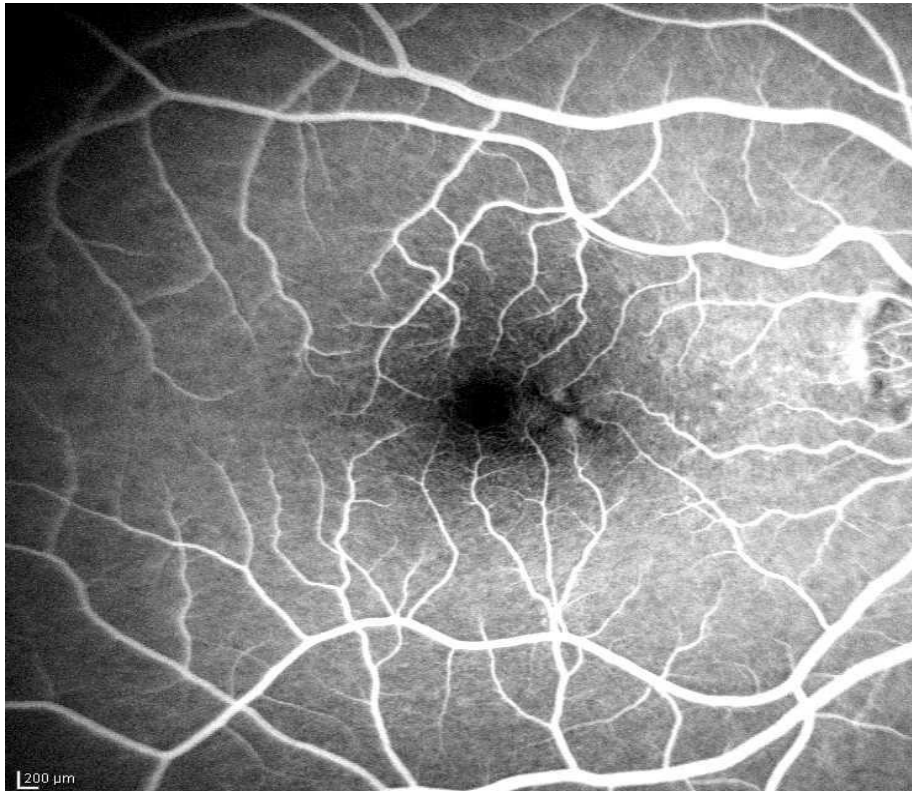


Рис.6. Глазное дно. ФАГ.

наиболее наглядно проявляются нарушения барьерных функций сосудов и мембран сетчатки; *поздняя фаза* во времени обесцвечивания ткани ($t=10-30$ мин), утечки проявляются удлинением времени флюоресценции.

Формы свечения при наличии патологии глаза (Водовозов А. М., 1986):

- *гиперфлюоресценции* (накопление краски, например, в серозном выпоте, опухолевой ткани, воспалительных очагах сосудистой оболочки);
- *гипофлюоресценции* (непроходимость сосудов сетчатки, облитерация сосудов хориоидеи, атрофия диска зрительного нерва и т.д.);
- *гипогиперфлюоресценции* (блокирование флюоресцеина на ранних фазах исследования и накопление в поздних, что характерно для транссудативных и экссудативных очагов в макулярной зоне сетчатки, диссеминированного хориоретинита).

Электрофизиологические методы исследования (ЭФИ)

Эти методы оценивают функциональное состояние зрительного анализатора, к ним относятся такие как электроретинография (ЭРГ), электроокулография (ЭОГ), электроэнцефалография с регистрацией вызванных потенциалов зрительной коры мозга и электрическая чувствительность зрительного нерва.

Электроретинография – метод, позволяющий многофазную биоэлектрическую активность клеточных элементов сетчатки в ответ на световой стимул. Запись электроретинографии состоит из волн, из которых выделяют две основные волны. Волна «а» - негативная, характеризующая функциональное состояние нейрорецепторного аппарата сетчатки. Позитивная волна «b» образуется вследствие деполяризации и гиперполяризации глиальных клеток сетчатки и отражает функциональное состояние второго нейрона сетчатки. Так же возможна регистрация локальной ЭРГ - от центральных, парацентральных и периферических зон сетчатки.




Рис.7. Трёхмерная карта светочувствительности сетчатки (мЭРГ).

Метод мультифокальной ЭРГ (мЭРГ) позволяет строить трехмерную карту светочувствительности центральной (самой важной в функциональном отношении) области сетчатки и выявлять небольшие по площади очаги поражения в этой области.

На форму и параметры ЭРГ большое влияние оказывают вид стимула (паттерн или вспышка) и его интенсивность. Если последняя в пределах 0,1-0,6 Дж, то ответ состоит только из двух волн «а» и «b».

Если регистрируется низкая амплитуда волны «b», то это может свидетельствовать об отслойке сетчатки, всё зависит от ее распространенности - чем отслоение больше, тем ниже амплитуда волны «b», вплоть до ее исчезновения.

При пигментной абииотрофии ЭРГ часто вообще не регистрируется, а при тапеторетинальных абииотрофиях с поражением колбочкового аппарата сетчатки и макулярных поражениях различного генеза ЭРГ, чаще всего остается нормальной.

Электроокулография — метод регистрации движения глаз, основанный на графической фиксации изменения электрического потенциала сетчатки и глазных мышц. Тонкие электроды прикрепляются к коже у внутреннего и наружного углов глаза, и в процессе движения глаза производится регистрация изменения потенциала между этими электродами. Существующая между дном глаза и роговицей разность электрических потенциалов (у человека передний полюс глаза положителен, а задний — отрицателен) характеризует постоянный потенциал глаза. Электрическая ось глазного яблока практически совпадает со зрительной линией. Ее можно рассматривать как ось диполя, вокруг которой имеется симметричное электрическое силовое поле. При повороте глаза положение полюсов диполя по отношению к данным пунктам на орбите изменяется. Возникающая в это время разность потенциалов и характеризует направление, амплитуду и скорость движения глаза. Установлено, что амплитуда ЭОГ зависит от величины

смещения глаза, а если она одинакова, то от функционального состояния сетчатки. Исследование производят сначала в условиях темновой, а затем - световой адаптации. При этом пациент должен попеременно фиксировать две светящиеся точки, удаленные друг от друга на определенное число угловых градусов. Это изменение, зарегистрированное графически, называется электроокулограммой. Недостаток метода состоит в том, что он позволяет регистрировать движения глаз не меньше чем в 1°.

ЭОГ регистрирует изменения сетчатки при заболеваниях, локализующихся в хориокапиллярном слое сетчатки, мембране Бруха и пигментном эпителии.

Зрительно вызванные потенциалы (ЗВП) – тестируют зрительные пути от сетчатки до зрительной коры (17-е поле). В качестве стимуляции чаще всего используется реверсивный шахматный паттерн, который наиболее эффективно тестирует центральное, макулярное зрение. Генерируемый при этом ответ является наиболее стабильным и относительно простым по форме. Генератор основного компонента зрительных ВП располагается в окципитальной коре, однако его характеристики (латентность и амплитуда) могут изменяться в результате поражения на любом участке зрительного пути – от сетчатки до самой зрительной коры. Стимуляция выполняется монокулярно – для оценки проведения по прехиазмальным участкам слева и справа. Иногда может выполняться стимуляция полуполей зрения – для оценки ретрохиазмальных участков. Регистрация представлена в виде электроэнцефалограммы, которая в данном случае служит показателем функционального состояния каждого отдела зрительного анализатора. Поэтому в топической диагностике развивающегося патологического процесса ЗВП играют важную роль.

Электрическую чувствительность зрительного анализатора оценивают по пороговому электрическому току, вызывающему появления электрофосфена (свечения зрачка под действием тока на глазное яблоко).

Принято считать, что она характеризует состояние биполярных и ганглиозных клеток сетчатки, связанных преимущественно с ее палочковым аппаратом (Богословский А.И. и соавт, 1976-1980). ЭЧ всегда понижена при атрофиях зрительного нерва любого генеза, периферических тапеторетинальных абиотрофиях и глаукомах.

Эхоофтальмоскопия

Служит методом исследования анатомических структур глаза с помощью ультразвуковых импульсов, излучаемых датчиками специальных приборов - эхоофтальмоскопов. Ультразвуковая диагностика использует следующие режимы: одномерное А-сканирование, двумерное В-сканирование.

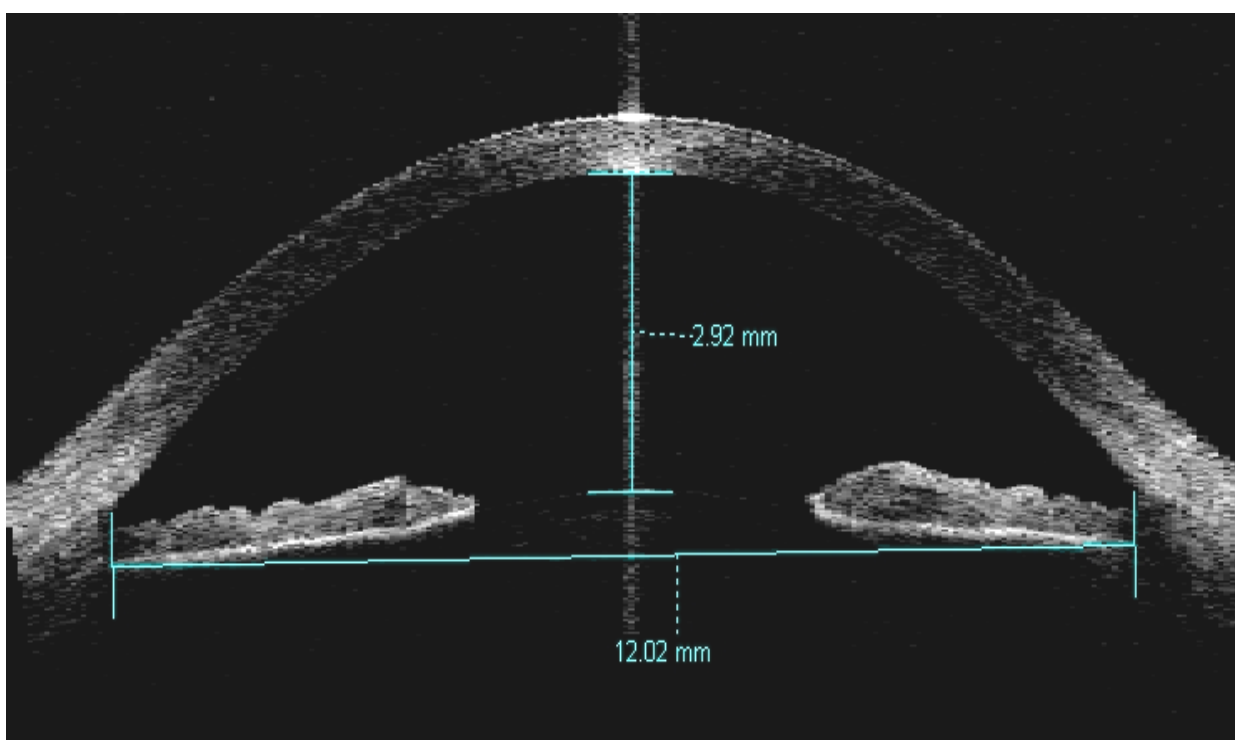


Рис.8. *Высокочастотное «В» - сканирование переднего отдела глаза.*

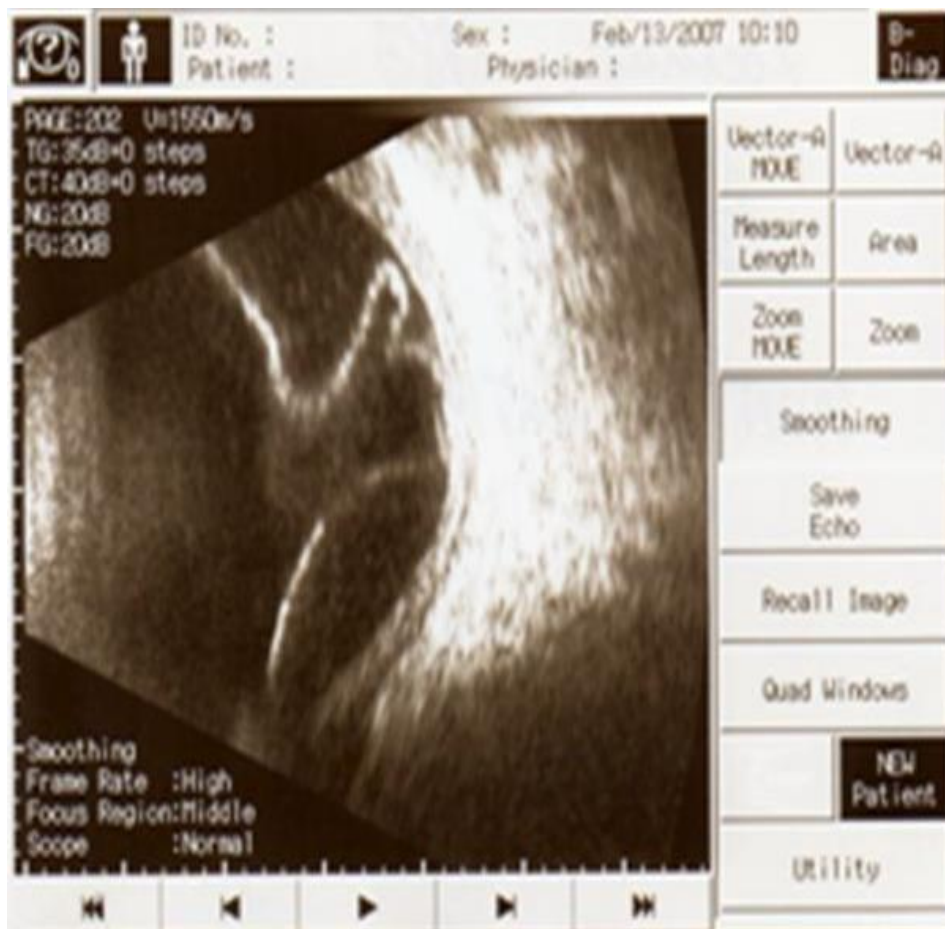

Рис.9. «В» - сканирование заднего отдела глаза.

Исследование выполняется в положении пациента лежа на спине, врач располагается у изголовья пациента. Проводится капельная анестезия роговицы, затем датчик устанавливают на её центр. Для уменьшения погрешности на глаз устанавливают специальную ванночку, наливают на роговицу физиологический раствор и через него проводят исследование в режиме "иммерсии". При эхоскопии, производимой по «А» методике, в глаз направляется ультразвуковой импульс в виде узкого луча, который отражается от его плотных структур в виде «эхо-пиков» различной высоты. Расстояние между крайними пиками (при прохождении импульса через центр роговицы) соответствует передне-заднему размеру глазного яблока.

Двухмерная «В»-эхоскопия позволяет оценивать форму, размеры и топографию изучаемого объекта. Для осмотра переднего отдела глазного

яблока используется высокочастотное В-сканирование. В высокочастотном режиме имеется 5 функций: Vector 1550 – векторные измерения; Calipers – два одновременных линейных измерения на изображении; Angle – измерение угла передней камеры, определяемого двумя курсорами; Biometry – измерение расстояния вдоль зрительной оси с применением корректной скорости звука для каждого сегмента; Chord – определение типов глазных имплантантов.

Для осмотра заднего отрезка глаза, процедуру проводят с закрытыми веками. На поверхность датчика наносится небольшое количество геля и прикладывается к закрытым векам - верхнему и нижнему. Свободные пальцы руки врача опираются на щеки пациента. Сначала выполняется лонгитудинальное (переднезаднее) сканирование, затем поперечное сканирование — по окружности. Для осмотра всего глазного яблока датчик наклоняют в различные стороны (вверх-вниз, вправо-влево), смещают параллельно поверхности глаза и вращают вокруг собственной оси.

Пахиметрия

Пахиметрия роговицы - измерение толщины роговицы с помощью ультразвука либо оптики. Методики оптического расчёта толщины роговицы были описаны в 1951 году, а ультразвуковой пахиметр впервые введён в практику в 1980-м. Обычно оптический пахиметр - насадка на щелевую лампу. Примером может являться отечественная кератопахиметрическая насадка, располагающаяся со стороны объектива в одном из оптических каналов лампы (обычно правом). Насадка - это две плоскопараллельных стеклянных пластины, из которых одна (нижняя) неподвижна, а другая (верхняя) вращается вокруг вертикальной оси. Пластины расположены перпендикулярно оптической оси оптического канала лампы. При измерении осветитель лампы и микроскоп смещаются на 90°. В микроскоп на роговице видны два изображения щели. При

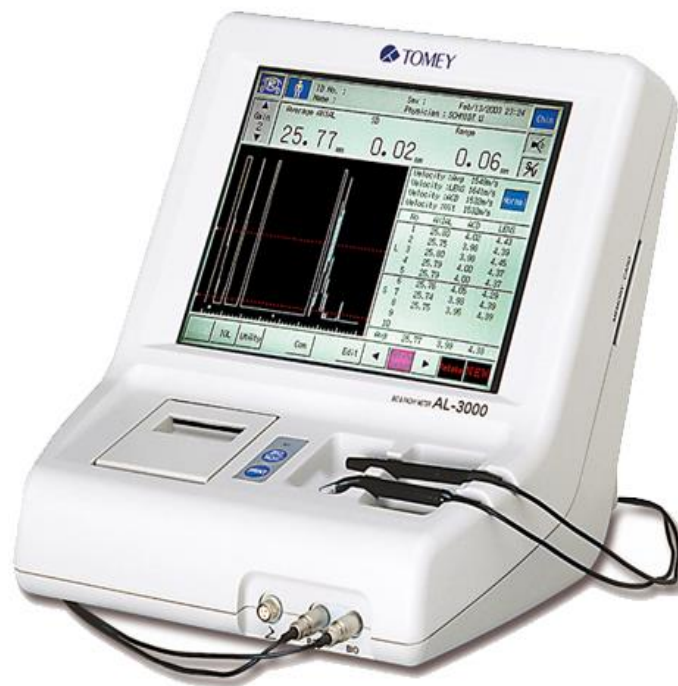


Рис.10. Пахиметр

вращении специальной ручки верхней пластины совмещают ее щель со щелью нижней. По шкале, расположенной на ручке пахиметра, считывают значение толщины роговицы, при этом поворот подвижной пластины на 1° соответствует толщине роговицы в 1 мм.

Для этой же цели можно использовать, например, приставку ВОБ-4 из комплекта приспособлений к безрефлексному офтальмоскопу БО-58, вставленную в один из окуляров лампы. В настоящее время распространение получили более точные ультразвуковые пахиметры. Например, ультразвуковой пахиметр фирмы "Alcon", работающий на частоте 20 МГц с помощью иммерсионной системы, позволяет измерять толщину роговицы с точностью до 10 микрон. Пахиметр А-scan/DGH 5100 с помощью алгоритма распознавания образов исключает результаты, при которых возникают искажения, связанные со сжатием роговицы.

Применяются также и другие методы пахиметрии (интерферометрия, лазерное сканирование и пр.).

Толщина роговицы здорового человека варьирует от 410 до 625 мкм, в среднем составляя 515 мкм; снизу от центра она чуть ниже, чем кверху.

Пахометрия используется для:

- оценки степени отёка роговицы при нарушениях функции эндотелия;
- оценки снижения толщины роговицы при кератоконусе;
- планирования хирургических процедур (LASIK, кератотомия);
- мониторинга состояния глаза после пересадки роговицы;
- скрининга глаукомы.

Кератотопография

Кератотопография – определения степени сферичности роговицы. Выполняется на оптоэлектронном устройстве - Гейдельбергский ретинальный томограф (HRT). Его рабочая часть представляет собой конический кератограф, в котором регистрирующие кольца расположены через 0,3 мм. Зона измерения - 10,5 мм. Отражение лазерного луча от разных точек поверхности роговицы позволяет оценить преломляющую силу роговицы в разных меридианах. Данные исследования представлены в виде кодированного цветом контурного отображения роговичной поверхности и представляют собой информацию о более чем 8000 точках на поверхности роговицы. Для расширенного объема данных введена международная стандартная шкала - цветной код: фиолетово-голубой - менее сильная, оранжево-красный - более сильная роговица. Интервал цветного кода обычно 5 или 1,5 D.

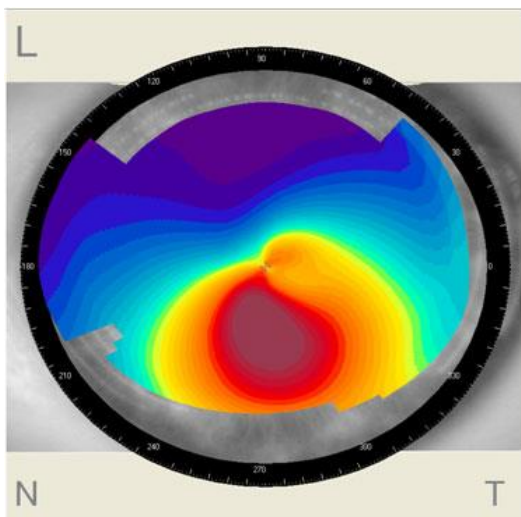


Рис.11.

*Кератотопограмма,
нормальная роговица.*

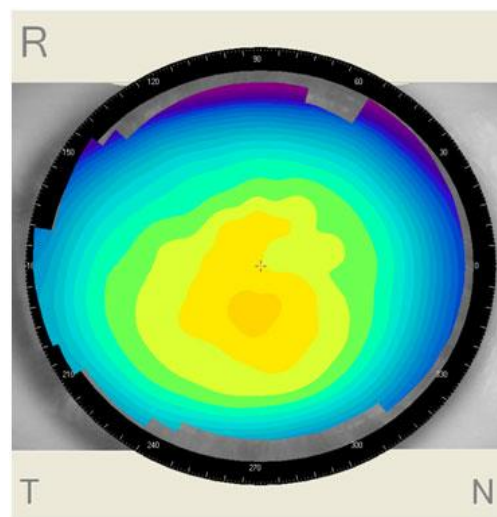


Рис.12.

*Кератотопограмма,
кератоконус.*

Для более точного определения силы роговицы вводят числовые параметры. Роговица в норме в центре более круглая, чем к периферии, абсолютно зеркальная, имеет асферическую радиальную топографию.

Программа оптоэлектронного устройства позволяет просматривать осевую, тангенциальную и рефракционную схему в режиме нормализованной, числовой, абсолютной и регулируемой шкалы, а также схему высот. Для всех систем предусмотрен трёхмерный режим просмотра, а также режим просмотра профилей роговицы. Наиболее часто кератотопографию используют в рефракционной хирургии. Программное обеспечение также имеет функцию моделирования флуороскопических изображений, применяемую при подборе контактных линз ПММА и жёстких газопроницаемых контактных линз разных конструкций. Одной из форм роговичного искажения является астигматизм: вертикальный и горизонтальный (на кератотопограмме - в виде песочных часов), нерегулярный - чаще после ношения жестких контактных линз или

кератопластики и рефракционных операций. Другой формой роговичного искажения является кератоконус (Рис.11). Кератотопография - единственный метод, с помощью которого с достаточной точностью можно выявить кератоконус, даже субклинический. Кератотопографическое исследование рекомендуется проводить через 3, 6 мес и 1 год после операции. Задача пациента - фиксировать голову на подставке и во время измерения быть как можно неподвижнее, так как малейшее шевеление вызовет большие сдвиги оцениваемых точек и процедуру придется повторить. Измерение абсолютно безболезненно.

Ретинальная томография

Ретинальная томография выполняется на конфокальной лазерной сканирующей системе Гейдельбергском ретинальном томографе HRT (Heidelberg Retina Tomograph).

Он представляет собой конфокальную сканирующую лазерную систему, предназначенную для съемки и анализа трехмерных изображений исследуемых участков глазного дна. Прибор состоит из лазерного излучателя, совмещенного с детектором отраженного света, системного блока, монитора, блока питания и принтера. В качестве источника света используется диодный лазер с длиной волны 675 нм, а размеры изображений, получаемых в ходе исследования – 15x15 градусов или 384x384 пикселя. Таким образом, картина анализируется по 147456 независимым значениям высоты рельефа сетчатки в абсолютных величинах. Программное обеспечение прибора, являющееся неотъемлемой его частью, включает программы оценки ДЗН и макулы.

Таким образом, измерение диаметра сосудов сетчатки при помощи ретинального томографа является достаточно информативным и точным.

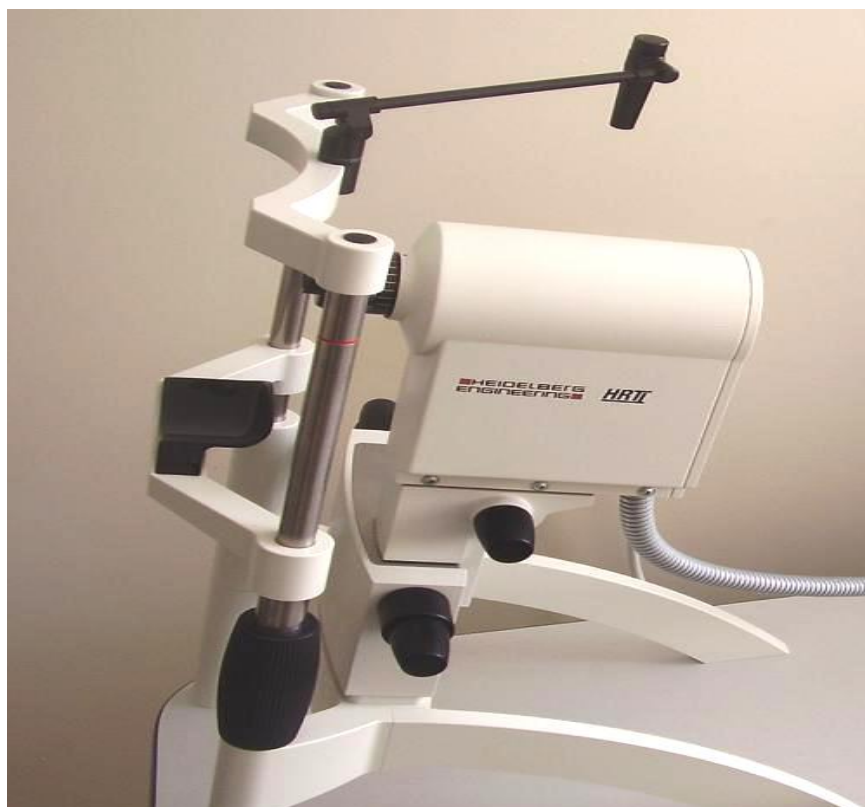

Рис.13. Heidelberg Retina Tomograph (HRT)

Полученные при таком измерении данные могут быть использованы в динамическом наблюдении за состоянием сосудов как при общей, так и при офтальмологической патологии, и, возможно, при необходимости позволят оценить адекватность проводимой терапии. Представленный способ является единственным методом, позволяющим проводить измерение калибра сосудов сетчатки в абсолютных величинах. Программа оценки макулы основана на так называемом профиле конфокальной интенсивности, который представляет собой распределение силы отраженного излучения в каждой точке плоскости XY вдоль оси Z. Следует отметить, что ширина профиля конфокальной интенсивности для здоровой сетчатки составляет около 300 микрон. При утолщении ткани (в частности, за счет отека) профиль конфокальной интенсивности в своей нисходящей части становится еще шире. Таким образом, чем шире профиль, тем более отечна ткань. Кроме обычных пространственных

координат x , y и z , вводятся понятия индекса отека E и ширины профиля W . $E=W/R$, где R – интенсивность отраженного света в данной точке. Интерактивный режим измерений при исследовании макулярной области позволяет определять значения указанных величин в любой точке полученного изображения.

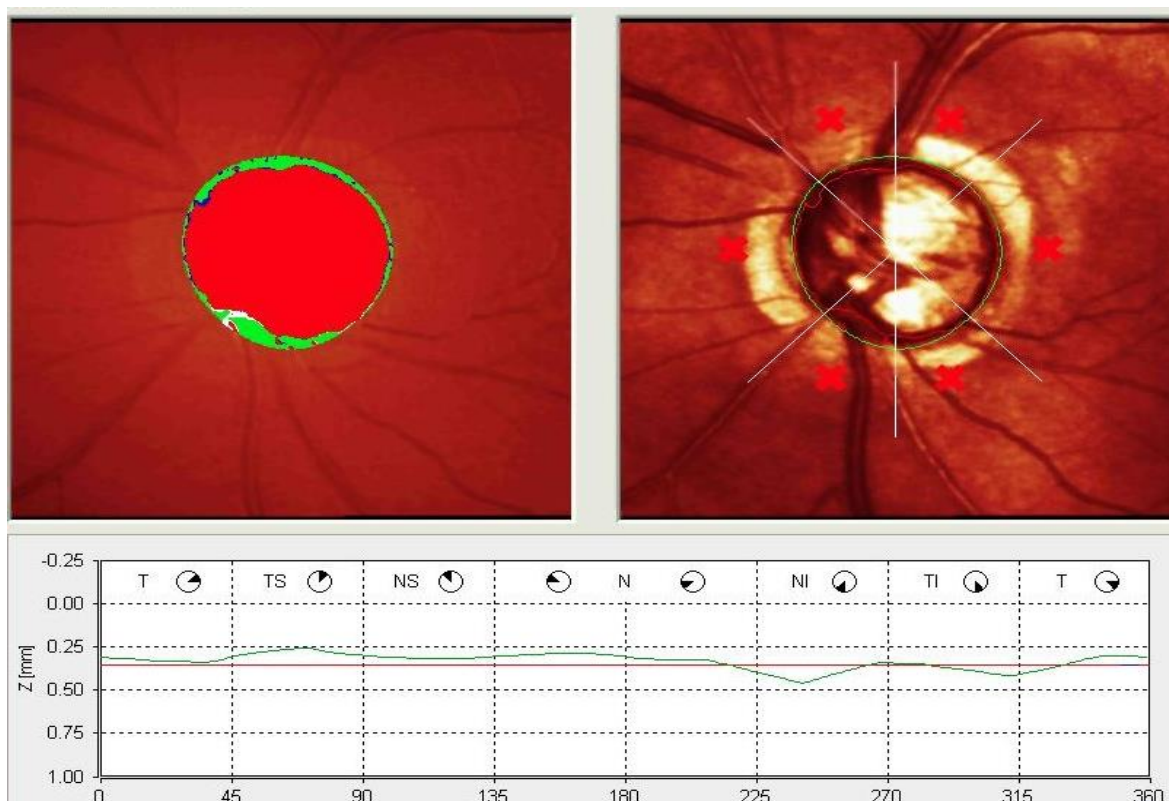


Рис.14. Измерение параметров диска зрительного нерва. HRT.

Оптическая когерентная томография

Относительно новый метод диагностики заболеваний сетчатки, позволяющий получать ее изображение с очень высоким разрешением в виде продольного «среза» или «карты». Основным достоинством ОКТ с точки зрения пациента является его безопасность, так как прибор работает без рентгеновского излучения и не касается глаза. Применение ОКТ в офтальмологии позволило ряду исследователей получить важную

информацию относительно строения сетчатки глаза и ее патологических изменения. Разрешающая способность томографов применяемых в офтальмологии позволяет дифференцировать патологические изменения сетчатки не доступные офтальмоскопии, которая традиционно используется для осмотра глазного дна.

В настоящее время есть ОКТ первого поколения и второго. Благодаря применению передовой технологии Spectral Domain OCT с помощью ОКТ второго поколения можно получать данные ОКТ почти в 70 раз быстрее (27.000 А-сканов в секунду вместо 400). Кроме того, по сравнению с технологией ОКТ первого поколения достигается лучшее разрешение (осевое разрешение в ткани 5 μm вместо примерно 10 μm). Целые кубы ОКТ-данных изображения сетчатки, состоящие их сотен линейных сканов, получают с помощью Cirrus почти за то же время, которое требовалось Stratus для получения скана из шести линий.

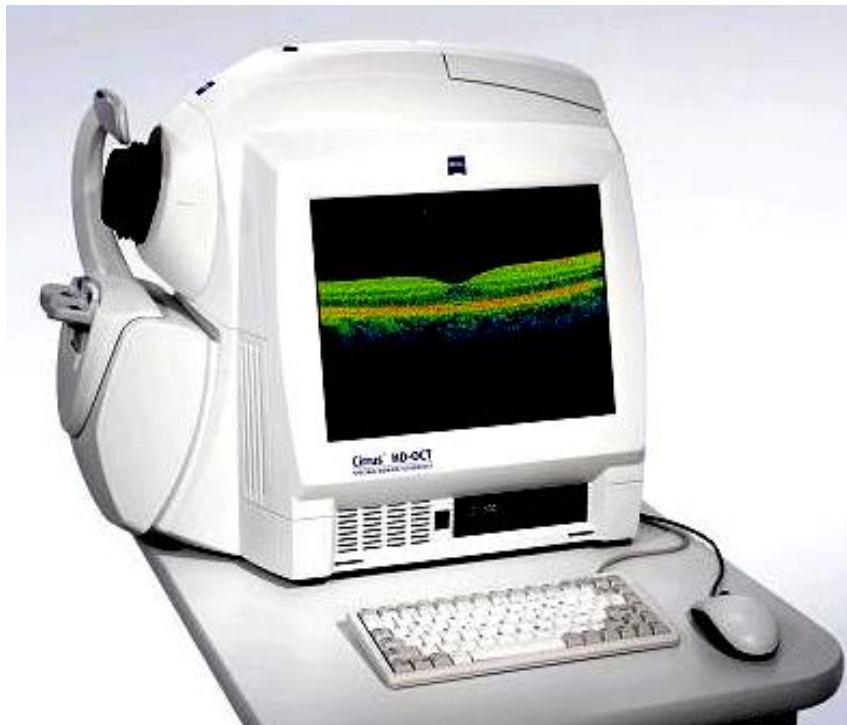

Рис.15. Оптический когерентный томограф

Вы можете рассматривать эти кубы данных в трех плоскостях или в трех измерениях и получаете, таким образом, доступ к обширным данным изображения сетчатки только с помощью одного единственного скана. HD-ОСТ – бесконтактный, высокоразрешающий томографический и биомикроскопический прибор для получения изображения. Прибор предназначен для отображения In-vivo, создания осевых изображений в разрезе и трехмерных изображений, а также для измерения задних структур глаза, в том числе сетчатки, слоя нервных волокон сетчатки, макулы и сосочка. Он является вспомогательным диагностическим средством для распознавания и лечения глазных болезней, в том числе макулярного разрыва, цистоидного макулярного отека, диабетической ретинопатии, возрастной дегенерации желтого пятна и глаукомы.

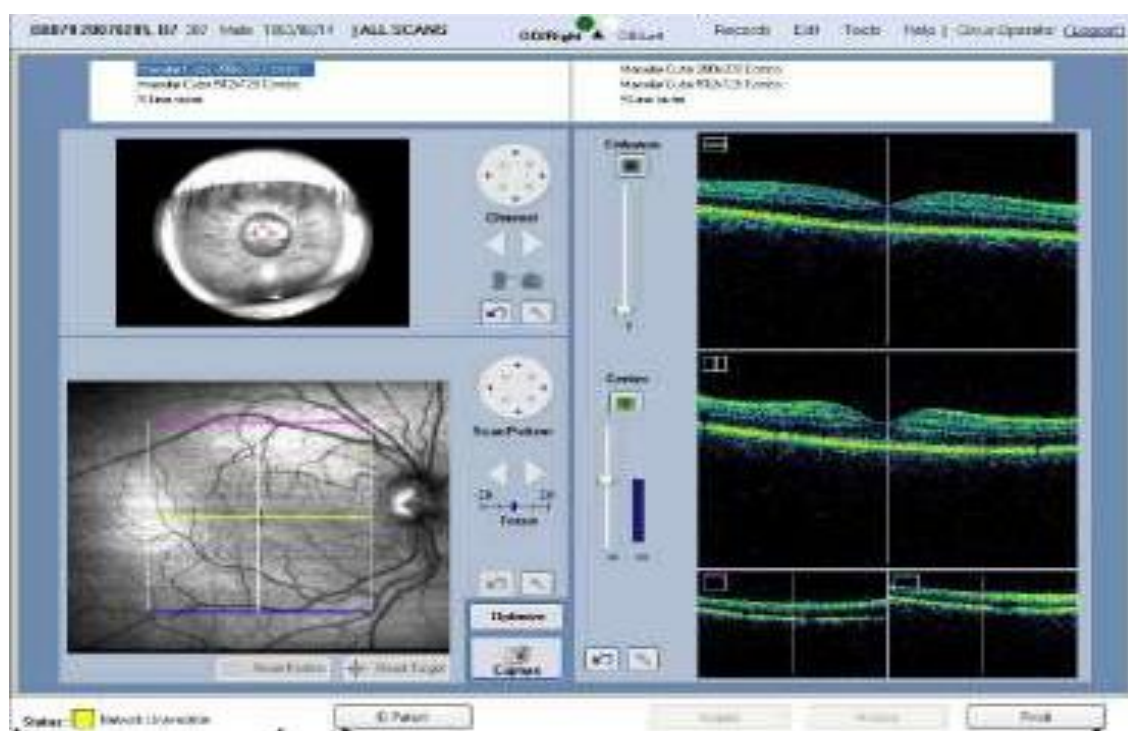


Рис.16. Интерфейс OCT

Исследование гемодинамики глаза

Производится с помощью нескольких основных методов - офтальмодинамометрии, офтальмоплетизмо- и сфигмографии, реоофтальмографии и ультразвуковой доплерографии.

Офтальмодинамометрия (тоноскопия) методика позволяющая определить уровень кровяного давления в центральной артерии (ЦАС) в вене сетчатки (ЦВС). В практическом отношении более важно измерение систолического и диастолического давления в ЦАС и вычисление соотношения между упомянутыми величинами и давлением крови в плечевой артерии. Исследование производится с помощью пружинного офтальмодинамометра.

Методика исследования: пациенту тонометром Маклакова измеряют внутриглазное давление и расширяют зрачок, если к этому нет противопоказаний. Далее врач, используя электрический офтальмоскоп, фиксирует внимание на сосудах сетчатки у диска зрительного нерва. Затем для повышения внутриглазного давления надавливают датчиком прибора на анестезированную склеру пациента. Врач должен уловить момент начала и конца пульсации центрального сосуда сетчатки, что соответствует фазе диастолического и систолического давления. Показания прибора, выраженные в граммах, переводят затем в мм рт. ст. по номограмме Байара и Мажито. В норме кровяное давление в ЦАС у людей до 40 лет в среднем равно 70,2/41,1; до 60 лет - 77,3/46,0 и старше 60 лет - 92,0/52,7 мм рт.ст. Соответственно ретинально-плечевой коэффициент составляет: 0,58/0,56; 0,61/0,58 и 0,68/0,65.

Для нормального питания сетчатки необходимо сохранение определенного соотношения между величиной кровяного давления в ее сосудах и уровнем ВГД. Разница между ними должна быть около 20 мм рт.ст.

В 1989 г. группой отечественных авторов (Астахов Ю.С., Будник В.Н., Доронина Н.Н. и др.) был разработан, а затем внедрен в клиническую практику офтальмодинамограф вакуумного типа, регистрирующий глазной пульс.

Офтальмонлетизмография - метод определения пульсового объема глаза (Бунин А.Я., 1971, 1973).

Реоофтальмография (Кацнельсон Л.А., 1966) позволяет количественно оценивать изменения объемной скорости крови в тканях глаза по показателю их сопротивления (импедансу) переменному электрическому току высокой частоты. С увеличением объемной скорости крови импеданс тканей уменьшается.

Офтальмосфигмография - метод исследования, позволяющий регистрировать и измерять пульсовые колебания внутриглазного давления в процессе четырехминутной тонографии по Гранту (Grant M., 1950-1955).

Ультразвуковая доплерография. В настоящее время транскраниальная доплерография позволяет визуализировать внутричерепные сосуды, оценивая их расположение в трехмерном пространстве. Наличие взаимозависимых связей кровеносных систем глаза и мозга определяет важность транскраниальной доплерографии для диагностики глазных и ретробульбарных (орбитальных) процессов и нахождения корреляционной связи с сосудистой патологией головы и шеи.

Преимуществом транскраниальной ультразвуковой доплерографии перед экстракраниальной ультразвуковой доплерографией в офтальмологии является возможность последовательного получения сигнала, начиная от надблоковой артерии и ее анастомотических ветвей, до сигнала от глазной артерии или ее устья у сифона внутренней сонной артерии при сканировании до глубины 45- 50 мм через орбитальное окно. Таким образом, в ультразвуковом исследовании кровотока можно выделить три взаимно дополняющих направления: - прямая доплеровская сонография экстракраниальных шейных сосудов и глазных артериальных

ветвей с получением доплеро- или спектрограмм; - транскраниальная доплерография с получением спектральных характеристик скорости и направления кровотока внутричерепных сосудов; - дуплексное сканирование, сочетающее в себе два компонента: ультразвуковое В-сканирование сосуда с получением двухмерного изображения и возможностью прямой визуальной оценки состояния сосудистой стенки и доплеровское исследование кровотока.

При внедрении в практику методик, основанных на локации сосудов в импульсном режиме, диагностические возможности ультразвуковой доплерографии и точность расчетов резко возросли. При локации а. ophthalmica на компьютерных доплеровских системах задаются параметры: глубина 30- 50мм (в связи с нелинейным ходом артерии в орбите и объем локации - 7 - 13мм. Таким образом, при использовании датчиков с импульсным режимом и цветным кодированием сигнала, стало возможным прямое исследование гемодинамики в тонких орбитальных сосудах (глазной артерии , задних цилиарных артериях) и сосудах мозга при различных патологических (например, стенозирующих) процессах в проксимальном отделе и в области сифона внутренней сонной артерии , внутриглазной и орбитальной патологии , а также при глаукоме. Стало возможным отслеживать влияние различных медикаментозных препаратов (в частности, современных антиглаукоматозных средств) на орбитальный кровоток.

Исследование биохимических характеристик глаза

Определение pH слезы. В норме pH ее равен 7,0-7,4. Для определения pH используют обычную лакмусовую бумажку. Чаще всего эта методика применяется для определения кислотно-щелочного баланса слезы при попадании в глаз какого либо химически активного вещества и для контроля при промывании его нейтрализующими веществами.

Определение содержания в слезе глюкозы. Индикаторные полоски для исследования берут из набора диагностикума «Биофан-Г». Полоска имеет неактивную короткую часть, которую обрезают ножницами. Далее сгибают полоску на расстоянии 1/3 от края и меньшую загнутую часть ее помещают за нижнее веко исследуемого глаза, пациента при этом просят смотреть вверх. Извлекают полоску, после того как 2/3 её увлажнится слезой и через 60 с. сравнивают цвет смоченной ее части (на границе с сухой) с цветовой шкалой, прилагаемой к набору «Биофан-Г». Перевод условных значений этой шкалы в количественные величины приводится ниже (Сомов Е.Е., Бржеский В.В., 1985, 1994).

Значения цветовой шкалы	Концентрация глюкозы, ммоль/л
+ (следы)	0,320±0,018
++ (слабо положительная реакция)	0,346±0,027
+++ (положительная реакция)	0,694±0,022
++++ (резко положительная реакция)	1,453±0,025
Возрастная норма	до 30 лет - 0,243±0,020 30-50 лет - 0,208±0,018 >50 лет - 0,163±0,014

Оценка функционального состояния вспомогательных органов глаза.

Оценка функционального состояния глазодвигательных
мышц.

Определение подвижности и объема движений глазного яблока

Перед пациентом врач перемещает объект в различных направлениях, за которым испытуемый следит двумя глазами. Ведут наблюдение за тем, как движутся глазные яблоки пациента, сравнивают их синхронность, какое положение занимают при крайних отведениях. В норме при максимальном повороте глаза в носовую сторону внутренний край роговицы должен доходить до внутреннего угла глазной щели, по аналогии должно быть и при максимальном повороте глаза в сторону виска.

Определение ближайшей точки конвергенции

Пациент фиксирует обоими глазами располагаемый на их уровне и строго по средней линии кончик конического предмета (карандаш, ручка, палец врача и т.д.) Далее предмет медленно приближают к пациенту до того момента, когда один из глаз не будет фиксировать предмет и отклоняется вследствие этого в сторону (кнаружи). Измеряется расстояние между переносицей пациента и объектом, это и будет ближайшей точкой конвергенции. В норме она находится не далее 10 см (у людей молодого возраста).

Исследование тонической конвергенции (фории)

Тоническая конвергенция характеризуется положением зрительных линий парных глаз относительно друг друга при зрении вдаль. При мышечном равновесии зрительные линии параллельны – ортофория. При мышечном дисбалансе, когда нарушается бинокулярная фиксация объекта, выявляется – гетерофория или скрытое косоглазие. Глаз, не фиксирующий объект, начнет отклоняться: кнаружи (экзофория), кнутри (эзофория), кверху (гиперфория), книзу (гипофория) или совершает поворот вокруг сагиттальной оси (циклофория). Как только глаз включается в зрительный акт, восстанавливается бинокулярное зрение и появившееся отклонение исчезает, т.к. происходит усиление тонуса мышц - антагонистов.

Для выявления гетерофории и определения ее вида можно использовать пробу с прикрыванием глаз. Если прикрыть один глаз больного рукой, то при гетерофории этот глаз отклонится в ту или иную сторону, а после отнятия руки сделает установочное движение в сторону, противоположную той, в которую был отклонен. О виде гетерофории судят по направлению отклонения прикрытого глаза.

Более точное определение вида и величины гетерофории дает исследование с помощью палочки Меддокса (на расстоянии 5 м — для дали и 25—33 см — для исследования остроты зрения на близком расстоянии). Перед правым глазом больного устанавливают горизонтально палочку Меддокса и просят исследуемого смотреть на источник света. В этом случае исследуемый видит левым глазом источник света, а правым — окрашенную или неокрашенную вертикальную полосу света. При ортофории эта полоска проходит точно по линии источника света, при эзофории — справа от источника света, при экзофории — слева от источника света. Сила призмы, с помощью которой происходит совмещение полосы с источником света, определяет угол гетерофории. Затем палочку ставят перед правым глазом вертикально. В этом случае правый глаз видит окрашенную или неокрашенную горизонтальную полосу света. При ортофории горизонтальная полоска пересекает источник света, при правой гиперфории она располагается под источником света, при левой — над ним. Совмещение полосы с источником света при правой гиперфории достигается с помощью призмы основанием книзу перед правым глазом или основанием кверху перед левым глазом; совпадение полосы с источником света при левой гиперфории достигается при помощи призмы основанием кверху или призмы основанием книзу перед левым глазом. Сила призмы, с помощью которой происходит совмещение полосы с источником света, указывает степень гипер-фории. Удобнее определять степень гетерофории не призмами, а с помощью тангенциальной шкалы. При этом методе исследования цифра шкалы, с

которой совпадает полоска света от палочки Меддокса, определяет степень гетерофории.

Определение угла косоглазия (страбометрия)

Измерение в линейных величинах по Лоуренсу

Прикрывают рукой здоровый глаз и устанавливают косящий в правильное положение (по центру глазной щели). После этого миллиметровую линейку прикладывают к краю нижнего века так, чтобы вертикальный меридиан роговицы (пересекает лимб на 6 часах) совмещался с какой-либо ее отметкой (условный "0"). Затем открывают здоровый глаз и устанавливают уже его в правильное положение. При этом косящий глаз (соответственно и вертикальный меридиан роговицы) отклоняется в сторону от нулевой отметки на величину, которую и определяют в миллиметрах. Следует помнить, что каждый миллиметр отклонения глаза равен $\sim 5^\circ$.

Измерение в угловых градусах по Гиршбергу

Пациент смотрит обоими глазами в зеркало офтальмоскопа (врач держит его перед своим правым глазом), который отражает свет от горячей настольной лампы. Последняя должна находиться слева за головой исследуемого. Расстояние измерения ~ 40 см. При отсутствии косоглазия световые рефлекс от зеркала окажутся в центре обеих роговиц. В косящем глазу изображение одного из них сместится в какую-либо сторону. Угол косоглазия определяется ориентировочно.

Измерение в угловых градусах по Головину

Исследование производится на настольном периметре. Пациент устанавливает подбородок на его подставку так, чтобы центр измерительной дуги прибора (0°) оказался против переносицы, и фиксирует здоровым глазом пламя свечи, которую врач держит перед этим

центром. Вторую зажженную свечу он перемещает по дуге периметра в ту или иную сторону (в зависимости от вида косоглазия) до тех пор, пока изображение ее не займет на роговице косящего глаза такое же положение, какое занимает изображение первой свечи на роговице здорового глаза. Отстояние второй свечи от нуля указывает на угол косоглазия в градусах. При такой методике исследования не требуется вносить поправку на величину угла u , т. к. роговичные отражения визируются не по центру роговицы, а по направлению зрительных линий. Этот метод исследования отличается высокой точностью.

Оценка функционального состояния слезного аппарата глаза.

Способы определения показателей общей слезопродукции (проба Ширмера) и стабильности прероговичной слезной пленки (проба Норна)

Проба Ширмера (Schirmer O., 1903)

Пациент смотрит прямо перед собой или чуть вверх. Слезную жидкость, находящуюся в нижнем конъюнктивальном мешке, удаляют тампоном. Полоску фильтровальной бумаги сгибают на маркированном конце и вводят в нижний конъюнктивальный мешок ближе к наружной трети века и просят пациента закрыть глаза. Полоску можно брать только за края дистального конца. Через 5 минут полоску бумаги вынимают и измеряют длину увлажненного участка в миллиметрах от линии сгиба. В норме она равна, как минимум, 15 мм. Если полоска полностью увлажняется ранее 5 минут, то отмечают время, потребовавшееся для этого. Данный показатель затем применяют для расчета длины полоски, которая была бы увлажнена за 5 минут, если бы она была длиннее.

Проба Норна (Norn M.S., 1969)

Определение времени разрыва СП является наиболее чувствительным тестом определения стабильности СП при ССГ. Исследование проводится с помощью щелевой лампы. После закапывания 0,1% раствора флюоресцеина-натрия, врач в кобальтовом свете щелевой лампы не прикасаясь к векам наблюдает окрашенную поверхность роговицы. Благодаря способности красителя растворяться в воде, СП в кобальтовом свете щелевой лампы выглядит как полоска зеленого цвета. Так как СП является нестабильной структурой, то спустя некоторое время на фоне зеленого свечения в СП появляются темные пятна – места где СП рвется. Интервал между предыдущим миганием и появлением первого темного пятна в СП и является тестом M. S. Norn, или временем разрыва СП. В норме это время составляет 10 секунд и больше

Оценка функционального состояния слезоотводящих путей

Проводится комплексное исследование в строгой последовательности, с помощью "цветных проб" в сочетании с зондированием слезных канальцев. Сначала проводят цветную слезно-носовую пробу по Весту (West J.M., 1918), которая характеризует функциональное состояние слезоотводящих путей в целом - от слезных точек до выходного отверстия носослезного протока. Суть её состоит в следующем: закапывают каплю 2% раствора флюоресцеина и наклоняют вниз голову пациента. Для оценки пробы следят за временем прохождения флюоресцеина. Проба считается положительной («+») - краска прошла в нос в течение первых 5 мин. после ее закапывания; замедленной («±») – в нос, но через 6-20 мин; отрицательной («-») – в нос, но позже 20 мин. или отсутствие краски в носовом ходе.

При положительной пробе исследование заканчивают, так как слезоотведение не нарушено. Если же проба показала замедление или

отрицательный результат, то проводят анестезию, а затем зондирование слезных канальцев тонким коническим зондом.

Далее с помощью шприца, снабженного затупленной канюлей промывают, используя стерильный физиологический раствор или раствор фурацилина 1:5000, слезоотводящие пути через расширенную нижнюю слезную точку. После введения ее в слезный каналец пациента просят опустить голову и, взяв в руки почкообразный тазик, подставить его под подбородок. Отмечают варианты движения жидкости по слезным путям: проходит в нос свободно или под давлением каплями; не проходит в нос, а возвращается обратно через верхнюю слезную точку или нижнюю (канюлированную);

Оценка состояния зрительных функций глаза

Исследование остроты центрального зрения (визометрия).

Определение остроты зрения у детей до 3-4 лет.

Острота зрения у ребенка увеличивается по мере роста и развитием его глаза и мозга. Определить точную остроту у новорожденного невозможно, но можно судить косвенно о зрительных способностях по наличию или отсутствию у него двигательных рефлексов на световой раздражитель. К таким рефлексам можно отнести: защитное смыкание век и отклонение глаз кверху; то же + с откидыванием головы ребенка назад (рефлекс Пейпера); сужение зрачков (прямая и содружественная реакции); рефлексорный поворот головы ребенка и глаз к источнику света; слежение глазом за медленно перемещаемым источником света.

Ребенок 2-3 недель жизни может определять яркие предметы и совершать глазами следящие движения.

Ребенок 1-2 месяцев может длительно фиксировать двумя глазами яркий движущийся предмет.

Ребенок 2-5 месяцев может уже обладать элементами форменного зрения. Таким образом, возможно уже использовать ярко-красный шарик, подвешенный на нитке, диаметром 4 см. Отмечают расстояние, с которого ребенок следит за движущимся шариком.

Ребенок 6-12 месяцев и старше должен увидеть шарик уже гораздо меньших размеров - диаметром 0,7 см. Если ребенок не видит шарик, нужно постепенно увеличивать его размер.

Определение остроты зрения у детей от 3-4 лет и старше и у взрослых людей

В нашей стране используются метрические таблицы, рассчитанные на показ с 5 метров. Они позволяют определять остроту зрения по так называемой десятичной системе - от 0,1 до 2,0. Для вычислений используется формула Снеллена, в числителе указывается расстояние, с которого производилось исследование, - d ; а в знаменателе - расстояние, с которого знаки прочитанного ряда таблицы видны в норме - D : $Vis = d/D$.

Остроты зрения во многих странах мира выражается показателем в виде дроби по той же формуле, но в числителе указывается другое число, т.к. в стандарте Снеллена это 20 футов, т.е. 6 метров. Запись проводится так: $Vis OD (OS) = 20/30$ или $20/40$ и т.д.

Для исследования остроты зрения пользуются таблицами Головина — Сивцева, в которых имеется 12 рядов знаков (букв и опто типов колец Ландольта с разрывом) различной величины. Таблицы позволяют с расстояния 5 м определять остроту зрения от 0,1 (верхний ряд) до 2,0 (нижний ряд).

Таблицы помещены в осветительный аппарат Рота с лампой накаливания в 40 ватт или двумя люминесцентными лампами. Освещенность таблиц 700 лк. Осветитель укрепляют на стене так, чтобы нижний край его находился на расстоянии 120 см от пола. Неисследуемый глаз прикрывают непрозрачным щитком. В течение 2—3 с показывают

знак на таблице и просят исследуемого назвать его. При оценке результатов исследования в рядах таблицы, соответствующих остроте зрения 0,3; 0,4; 0,5; 0,6, допускается не распознавание одного знака, а в рядах 0,7; 0,8; 0,9; 1,0 — два знака. Нормальной считается острота зрения, равная 1,0. При исследовании с другого расстояния (например, более близкого, если больной с 5 м не распознает знаки верхнего ряда), больного приближают к таблице через каждые 0,5 м, пока он не назовет правильно знаки верхнего ряда. Остроту зрения вычисляют по формуле Снеллена. Но лучше для определения остроты зрения меньше 0,1 показывать пальцы руки (угловая величина их примерно соответствует первому ряду таблицы). При этом 1 метр расстояния с которого пациент видит пальцы руки эквивалентен остроте зрения в 0,02.

Для определения остроты зрения у детей дошкольного возраста обычно пользуются таблицами (Алейниковой или Орловой) с картинками. Определение остроты зрения для близости производится с помощью маленькой таблицы Сивцева. Она рассчитана на показ с 33 см и укреплена в специальной рамке с ручкой. Исследуемый должен взять ее в руку и, удерживая на заданном расстоянии, найти и прочесть отдельно каждым глазом тот текст, который он еще свободно различает. Значения остроты зрения в таблице этого типа указаны в начале каждого текстового блока.

Исследование цветоощущения (цветометрия)

Пациента усаживают спиной к окну и просят держать голову прямо. Врач берет в руки полихроматическую таблицу Рабкина и располагает ее строго вертикально на уровне глаз испытуемого в 0,5-1,0 м от него. Каждый табличный тест демонстрируют в течение 5-10 с. В таблицах среди фоновых кружочков одного цвета имеются кружочки одинаковой яркости, но другого цвета, составляющие для нормально видящего какую-либо цифру или фигуру. Лица с расстройством цветового зрения не

отличают цвет этих кружочков от цвета кружочков фона и поэтому не могут различить предъявляемых им фигурных или цифровых изображений. При обнаружении ошибок в чтении предъявляемых тестов записывают их номера, а затем составляют протокольную карту по имеющемуся в таблице образцу.

В настоящее время пользуются спектральными цветометрическими таблицами Юстовой-Алексеевой. Они служат для определения у испытуемых порогов цветоразличения по трем основным цветам (красному-R, зеленому-G и синему-B) и состоят из 12 карт размером 130 x 130 мм. Каждая из них заполнена квадратиками (9x9 мм) двух цветов, подлежащих сравнению. При этом каждая конкретная пара цветов всегда имеет две равнозначные цветовые координаты (по светлости и насыщенности) в физиологической системе RGB. Порогово отличаются они лишь цветностью.

Квадратики одного цвета образуют образную фигуру которую должен увидеть пациент, а другого цвета - создают вокруг нее фон. При исследовании отмечают максимальное число невоспринятых пороговых, цветовых различий между тестом и его фоном. Для приемников R и G их предусмотрено 4 (5, 10, 20 и 30), для B - три (5, 10 и 15). Соответствующие цифры указаны на оборотной стороне каждой карты. Они и характеризуют одну из трех возможных степеней цветослабости исследуемого по каждому цветоприемнику сетчатки (тесты с числом порогов, равным 30, служат для выявления цветослепоты). Так определяют три вида цветослабости - протодифицита, дейтеродифицита и тритодифицита трех различных степеней. Если рассматривать цветослабость по классификации, то она занимает промежуточное, между нормальной трихромазией и дихромазией, положение.

Исследование поля зрения (периметрия)

Пространство, одновременно воспринимаемое глазом при неподвижном взоре, называется полем зрения. При некоторых заболеваниях глаза происходит сужение границ поля зрения и/или появляются "провалы" (скотомы) в видимом пространстве.

Кинетическая периметрия

Исследования выполняют с помощью периметров - имеющих вид дуги или полусферы, например периметр Ферстера. Это дуга 180° , покрытая изнутри черной матовой краской и имеющая на наружной поверхности деления на градусы — от 0 в центре до 90 на периферии. Диск с делениями позади дуги позволяет ставить ее в положение любого из меридианов поля зрения. Для исследования применяют белые объекты и цветные (красный, зеленый и синий). В первом случае необходимо освещение в 75 лк, во втором не менее 160 лк.

Обследуемый помещает голову на подставку и фиксирует одним глазом (другой прикрыт заслонкой) белую точку в центре дуги. Объект диаметром от 1 до 5 мм, медленно перемещают по дуге от периферии к центру. При появлении объекта в поле зрения пациент сообщает об этом, а исследователь замечает, какому делению дуги соответствует в это время положение объекта. Это и будет наружная граница поля зрения для данного меридиана. Определение границ поля зрения проводят по 8 (через каждые 45°) или лучше по 12 (через 30°) меридианам. Аналогичным образом проводят и цветовую периметрию.

В норме у взрослых людей границы монокулярного поля зрения для объекта белого цвета составляют: кверху 55° , кверху кнаружи 65° , кнаружи 90° , книзу кнаружи 90° , книзу 70° , книзу кнутри 45° , кнутри 55° , кверху кнутри 50° . Допустимы индивидуальные колебания в пределах 5- 10° . На цветные объекты поля зрения всегда уже, чем на тест белого цвета, и не совпадают между собой. Средние границы полей зрения на цвета следующие: кнаружи — на синий 70° , на красный 50° , на зеленый 30° ;

кнутри — 50°, 40° и 30°, кверху — 50°, 40° и 30°, книзу — 50°, 40° и 30° соответственно.

В проекционных периметрах применяют объекты в виде светового пятна, проецируемого на поверхность дуги с помощью специального устройства. Имеющиеся в приборах такого типа диафрагмы и нейтральные фильтры позволяют легко изменять величину и яркость объектов. Это дает возможность проводить так называемую квантитативную (количественную) периметрию.

Статическая периметрия

Источник света фиксируется в одной точке, но изменяется его яркость, до тех пор пока он не будет воспринят глазом человека. При данном виде исследования (Sloan L., 1939) имеется возможность определять уже пороги световой чувствительности сетчатки, выражены в децибелах (db), в тех ее точках, которые в первую очередь страдают при глаукоме (зона Бьеррума). Это исследование осуществляется с помощью специальных компьютерных периметров. Компьютерная периметрия позволяет с высокой точностью и достоверностью определять локализацию, размеры, а также количественно оценить глубину дефектов поля зрения; выявить начальные, доклинические стадии нарушения чувствительности при патологии сетчатки, зрительного нерва и проводящих путей.

Автоматический периметр выполняет более 25 программ статической, кинетической и цветовой периметрии, а также проверку пороговой чувствительности сетчатки. Прибор представляет собой сложную механическую, оптическую и компьютерную систему, работающую полностью в автоматическом режиме, благодаря функции слежения за направлением взора. Результаты пороговых стимулов анализируются по чувствительности в различных зонах поля зрения (значения (ДБ), шкала, трехмерное изображение).

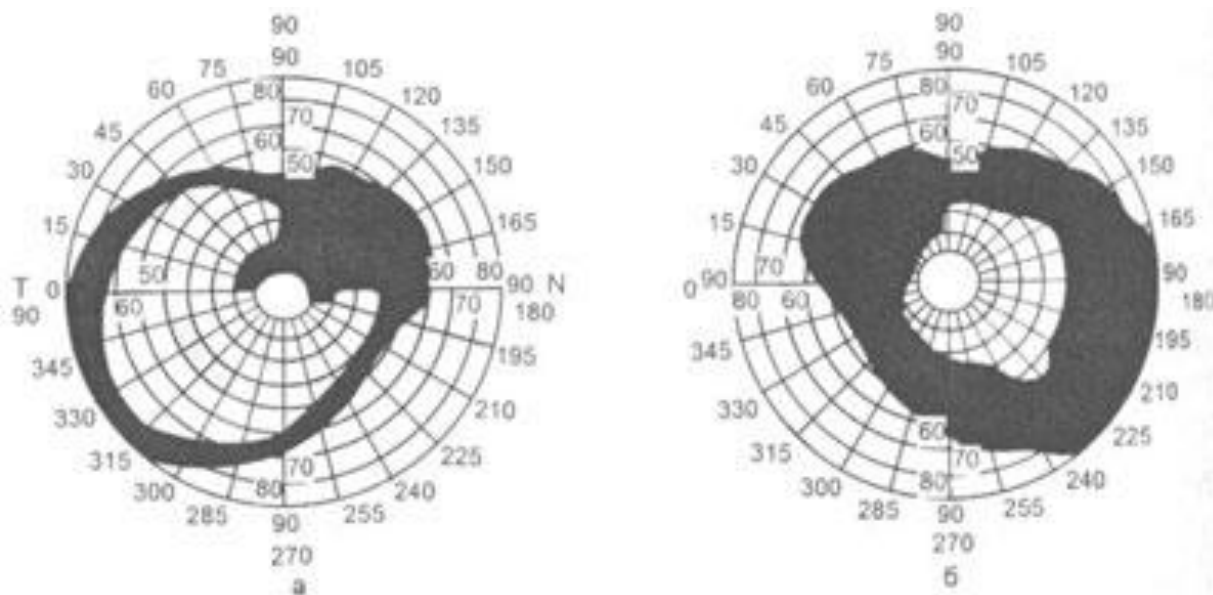


Рис.16. Интерфейс OCT

В данное время используется различные модификации подобных приборов. В начале исследования, пациент удобно усаживается за прибором, фиксируя свой взгляд на специальной световой метке. В различных точках купола прибора в случайно порядке загораются световые пятна различной яркости. Увидев такое пятно, пациент фиксирует это путем нажатие кнопки на джойстике. Так же меняется скорость появления этих пятен, направление движения, цвет. По результатам такой диагностики офтальмолог может судить о параметрах поля зрения и возможном его сужении по специальным распечаткам и графикам – карты поля зрения.

Определение центральных скотом и метаморфосий

Исследование проводится с помощью теста Амслера (Amsler M., 1930), представляющий собой сетку (45x45 мм), состоящую из квадратиков, образованных перекрещивающимися вертикальными и горизонтальными линиями. Пациент закрывает один глаз, а вторым фиксирует с 30 см центральную метку (маленький крестик) сетки и

оценивает состояние линий: четкие и без деформаций или с искажениями, что характерно для метаморфопсии. Если линии сходятся, то это свидетельствует о микропсии, расхождение - о макропсии. Если пациент видит, что сетка отсутствует (обрыв линий) или как в тумане, то в поле зрения имеется скотома.

Контрольный способ определения периферических границ поля зрения (по Дондерсу)

Врач и пациент находятся напротив друг друга, необходимо чтобы их глаза находились на одном уровне. Далее врач ладонью правой руки прикрывает свой правый глаз, а пациент ладонью - свой левый глаз. Затем доктор кисть своей левой руки заводит с височной стороны ~ в 0,5 м от пациента и перемещает её по дуге кнутри. Кисть должна быть расположена перпендикулярно исследуемому меридиану. Пациент даёт знать, когда кисть появится в поле зрения. Для остальных меридианов проводится то же самое.

После этого определяют и поле зрения левого глаза пациента. Контролем, как в первом, так и во втором случае служит поле зрения врача (нормальное).

Ориентировочное определение гемианопсий

Пациента просят указательным пальцем какой-либо руки разделить на две части предъявляемый объект - карандаш, линейку и т.д. При наличии ограничений в полях зрения гемианопического типа видимая больному длина его как бы урезается с какой-либо стороны. В результате при правосторонней гемианопсий больной сместит палец влево от реального центра объекта, а при левосторонней - вправо.

Исследование темновой адаптации (адаптометрия)

Адаптометрия — метод исследования темновой адаптации, основанный на последовательных измерениях порога светоощущения. Исследование проводится с помощью специальных приборов — адаптометров, позволяющих определить чувствительность глаза в абсолютных величинах. Выпускается адаптометр Белостоцкого — Гофмана (модель АДМ). Прибор позволяет исследовать во время темновой адаптации не только абсолютную световую чувствительность, но и изменения остроты центрального зрения, а также ряд других зрительных функций. Испытуемый через окно в шаровидной части прибора видит равномерно освещенный объект, яркость которого меняется посредством диафрагмы и дополнительных нейтральных светофильтров. При включении всех фильтров и минимальном отверстии диафрагмы световой поток уменьшается в 400 млн. раз. Оптическую плотность при данном световом пороге определяют по измерительной шкале. Результаты исследования наносят на график, на оси абсцисс которого откладывают время, а на оси ординат — оптические плотности, соответствующие отдельным измерениям. В норме световая чувствительность в ходе темновой адаптации повышается довольно быстро в течение первых 25—30 мин. Затем этот процесс замедляется. После 50—60 мин дальнейшего прироста световой чувствительности практически не происходит. К этому времени среднее значение оптической плотности составляет 4,5—5,5 логарифмической единицы. Световая чувствительность изменяется в связи с возрастом. Максимального уровня она достигает к 20—30 годам и затем постепенно снижается.

Ускоренное исследование адаптации к темноте, которое проводят на адаптометре АДМ, заключается в определении времени различения тест-объекта после дозированной адаптации к свету. Сначала испытуемый в течение 2 мин смотрит на внутреннюю поверхность шара адаптометра, имеющего яркость 2500 апостильбов (800 нит). Затем устанавливают диафрагму прибора на 1,1 (при выключенных фильтрах) и

предъявляют исследуемому для опознавания один из тест-объектов — круг, квадрат или крест. Момент различения тест-объекта отмечают по секундомеру. В норме при бинокулярном исследовании это время не превышает 45 с.

Так же можно воспользоваться феноменом Пуркинье, что в условиях дневного и сумеречного освещения глаз имеет различную спектральную чувствительность. При дневном свете максимальная чувствительность к красному цвету (с длиной волны 550-560 нм), а при сумеречном освещении к голубому (с длиной волны 506-510 нм). Исследование проводится в условиях сумеречного освещения, берётся картонный планшет (140 x 120 мм) на который крепят квадратики красного, голубого, желтого и зеленого цвета (30 x 30 мм). При этом пациент в норме должен сначала увидеть желтый квадрат, а затем, в норме до 30 секунд, квадрат голубого цвета.

Исследование характера зрения при двух открытых глазах (бинокулометрия)

Тест с определением установочного движения глаза

Для исследования необходима призма. Пациенту показывают какой-либо предмет, если это ребенок, например, яркую игрушку. Перед одним глазом ставят и быстро убирают призму в ~ в 5 пр. дптр основанием к виску. Затем ставят и убирают призму перед другим глазом. При наличии бинокулярной фиксации оба глаза после устранения призмы совершают установочное движение. При отсутствии бинокулярного зрения установочное движение либо не возникает, либо совершается только одним ведущим глазом.

С помощью цветотеста

Исследование выполняют с помощью устройства – цветотеста, который представляет собой полый футляр, в котором помещена электрическая лампочка. В передней крышке футляра имеется 4 кружка — два зеленых, красный, и белый. Пациент сидит, врач с цветотестом располагается от него на расстоянии 5 метров. На глаза исследуемого надевают красно-зеленые очки. Закрывая по очереди глаза, пациент видит правым только красные объекты – два кружка, левым зеленые – три кружка (белый объект принимает цвет стекла стоящего перед глазом). Далее пациент смотрит на объекты цветотеста двумя глазами. При наличии бинокулярного зрения он увидит 4 объекта: 2 зеленых и 2 красных при ведущем правом глазе и три зеленых и один красный - при ведущем левом глазе. В случае монокулярного зрения пациент видит либо 3 зеленых, либо 2 красных объекта. Для одновременного зрения характерно различие 5 объектов - 3 зеленых и 2 красных.

Определение рефракции глаза

Субъективный способ определения клинической рефракции глаза

Для определения вида клинической рефракции, последовательно приставляют к глазу линзы из набора пробных очковых стекол. Сначала берут положительную линзу + 0,5 диоптрий, которая ухудшает остроту зрения у миопы и эметропа и улучшает у гиперметропа. Далее приставляют отрицательную линзу такой же диоптрийности, которая будет оказывать обратное действие. После определения вида клинической рефракции, начинают определять степень аметропии. Для этого постепенно увеличивают силу корректирующих линз (отрицательных при миопии и положительных при гиперметропии), до полной коррекции аметропии. При коррекции пользуются несколькими правилами: величина миопии определяется самым слабым стеклом, с которым удастся получить

максимальную по величине остроту зрения; а величина гиперметропии определяется самой сильной положительной линзой.

Объективные способы определения клинической рефракции глаза

Скиаскопия (тенивая проба)

Исследование выполняется с расстояния в 1 метр в затемненной комнате. Лампу следует поместить слева и несколько сзади от больного, чтобы его лицо оставалось неосвещенным. Плоским зеркалом офтальмоскопа, находящимся перед правым глазом врача, отбрасывают свет в глаз исследуемого и добиваются свечения его зрачка красным светом.

Далее медленно поворачивают плоское зеркало вокруг его вертикальной и горизонтальной оси, и отмечают появления тени. Если тень надвигается на зрачок с той же стороны, откуда движется зеркало, то у пациента может быть эметропия, гиперметропия или миопия менее 1,0 дптр. Если же со стороны, противоположной движению зеркала, то миопия свыше 1,0 дптр. При исследовании вогнутым зеркалом с этого же расстояния движение тени будет противоположно указанному.

Приставляем к глазу пациента скиаскопическую линейку с соответствующими линзами, подбираем стекло, с которым исчезает движение тени в зрачке. При расчете рефракции необходимо к стеклу, нейтрализующему тень при скиаскопии, прибавить (-) 1,0 дптр. Поскольку исследование производится с расстояния в 1 м, то этот статус соответствует миопии в 1,0 дптр, если же с 75 см она составит уже 1,3 дптр. Отсюда и возникает необходимость в прибавлении данного значения.

Приборная рефрактометрия

Осуществляется с помощью авторефрактометров. Принцип работы заключается в проецировании на глазное дно пациента невидимую ему

инфракрасную метку, что исключает стимуляцию аккомодации, и с помощью встроенного компьютера быстро производится математический анализ параметров измерения. Результаты его тут же выдаются в печатном виде на специальном бланке. Тем не менее, рекомендуется проверять получаемые данные с помощью пробных очковых линз и оценивать их восприятие пациентом.

Определение величины межзрачкового расстояния

Проводят с помощью миллиметровой линейки. В момент исследования пациент фиксирует взгляд на переносице врача. Линейку устанавливаем в горизонтальном меридиане роговицы. Отметка "0" должна соответствовать наружной точки роговицы правого глаза пациента, при этом правый глаз врача прикрыт веком. Затем прикрыв уже левый глаз, определяет внутреннюю точку роговицы левого глаза, фиксирует полученное расстояние. Найденная величина будет соответствовать межзрачковому расстоянию в очках, предназначенных для близи. В очках, предназначенных для дали, межзрачковое расстояние должно быть больше на 2 мм.

Способы оценки аккомодационных возможностей глаза

Определение ближайшей точки ясного видения (проксиметрия)

Пациент берет таблицу Сивцева для близи в правую руку, а заслонку для закрытия левого глаза в левую и правым глазом читает вслух самый мелкий видимый шрифт таблицы. При этом таблицу постепенно приближают к лицу и останавливают её в точке, когда буквы текста начнут расплываться. Линейкой измеряют расстояние в сантиметрах между текстом и наружным краем глазницы. Затем повторяют исследование для другого глаза.

Определение ширины (области) аккомодации (в линейных величинах)

Для вычисления используется формула:

$APR = R - P$, где APR - ширина аккомодации; R - дальнейшая и P - соответственно ближайшая точки ясного видения (обе выражают в линейных величинах удаленности их от глаза).

Определение объема аккомодации (в диоптрийных величинах)

Вычисления производятся по формуле:

$APR = AP - (\pm AR)$, где APR - объем аккомодации, дптр; AP - аметропия для ближайшей точки ясного видения ($1/P$, дптр); AR - аметропия для дальнейшей точки ясного видения (определяется с помощью авторефрактометра, скиаскопически или путем подбора корригирующих линз, дптр). При гиперметропии значение AR следует брать с отрицательным знаком, при миопии - с положительным.

Определение напряжения аккомодации

Вычисления производятся по формуле: $AE = AP' - (+AR)$, где AE - напряжение аккомодации, дптр; AP' - аметропия для фиксируемой точки ($1/P'$, дптр); AR - аметропия для дальнейшей точки ясного видения (определяется скиаскопически или с помощью рефрактометров, дптр). При гиперметропии значение AR следует брать с отрицательным знаком, при миопии - с положительным.

Определение резерва аккомодации для близости

Пациент читает текст на расстоянии 33 см от правого глаза (затем левого). Далее помещают перед глазом отрицательные линзы, повышая их диоптрийность. Самая сильная линза, при которой нет снижения остроты зрения, покажет на резерв аккомодации, в дптр. По данным Дондерса с

возрастом резерв снижается, в 20 лет он составляет у эметропа 10,0 дптр, в 50 - около 2,5 дптр и в 55 - 1,5 дптр.

Коррекция пресбиопии

Возрастное ослабление аккомодации для близи коррегируется с помощью оптических стекол. Силу их (D) можно вычислить по формуле: $D=+1/R+(T-30)/10$,

где $1/R$ - клиническая рефракция глаза со знаком стекла, полностью корригирующего аметропию, дптр; T - возраст пациента (в годах).

Список использованной литературы:

1. Рефракция. Аккомодация. Подбор очков / Товбин Б. Г. - Горький. - 1996.
2. Детская офтальмология / Тейлор Д.- Бином. - 2007. - 245 с.
3. Функциональные методы исследования в офтальмологии / Шамшинова А. М., Волков В. В. - М.: ГЭОТАР-Медиа. - 1999. - 416 с
4. Офтальмология. / Сидоренко Е.И. – М. : ГЭОТАР-Медиа. - 2003. – 408 с.
5. Офтальмология. Диагностический ультразвук. / Зубарев А.В. - 2002. - 208 с.