

ГОСУДАРСТВЕННОЕ БЮДЖЕТНОЕ ОБРАЗОВАТЕЛЬНОЕ УЧРЕЖДЕНИЕ  
ВЫСШЕГО ПРОФЕССИОНАЛЬНОГО ОБРАЗОВАНИЯ  
«РОСТОВСКИЙ ГОСУДАРСТВЕННЫЙ МЕДИЦИНСКИЙ УНИВЕРСИТЕТ»  
МИНИСТЕРСТВА ЗДРАВООХРАНЕНИЯ РОССИИ



***КАФЕДРА ОФТАЛЬМОЛОГИИ  
имени профессора К.Х. Орлова***

А.Н. Епихин, Р.В. Гайбарян, Ю.Н. Епихина

**ПАТОЛОГИЯ ВЕК И КОНЬЮНКТИВЫ:  
СИНДРОМ «КРАСНОГО ГЛАЗА БЕЗ БОЛИ»**

*Учебное пособие*

ГОСУДАРСТВЕННОЕ БЮДЖЕТНОЕ ОБРАЗОВАТЕЛЬНОЕ УЧРЕЖДЕНИЕ  
ВЫСШЕГО ПРОФЕССИОНАЛЬНОГО ОБРАЗОВАНИЯ  
«РОСТОВСКИЙ ГОСУДАРСТВЕННЫЙ МЕДИЦИНСКИЙ УНИВЕРСИТЕТ»  
МИНИСТЕРСТВА ЗДРАВООХРАНЕНИЯ РОССИИ

КАФЕДРА ОФТАЛЬМОЛОГИИ

А.Н. Епихин, Р.В. Гайбарян, Ю.Н. Епихина

**ПАТОЛОГИЯ ВЕК И КОНЬЮНКТИВЫ:  
СИНДРОМ «КРАСНОГО ГЛАЗА БЕЗ БОЛИ»**

*Учебное пособие*

Ростов-на-Дону

2016

УДК 617.7 (075.8)

ББК 56.7я7

Е 67

**Патология век и конъюнктивы («синдром красного глаза без боли»): учебное пособие / А.Н. Епихин, Р.В. Гайбаряян, Ю.Н. Епихина; ГБОУ ВПО РостГМУ Минздрава России; кафедра офтальмологии. - Ростов н/Д : Изд-во РостГМУ, 2016. - 66 с.**

Учебное пособие разработано в соответствии с Федеральным государственным образовательным стандартом III поколения.

В данном пособии описаны заболевания глаза, основным объединяющим клиническим признаком которых является покраснение, не сопровождающееся болью: блефариты, конъюнктивиты. Дифференцировать данные заболевания необходимо с патологией проявляющейся так же покраснением глаза, но сопровождающейся болью. Это играет существенную роль в определении правильной тактики ведения пациента. Учебное пособие носит практический характер и предназначено для студентов высших медицинских учебных заведений.

**Рецензенты:**

Бастриков Н.И., к.м.н. доцент кафедры глазных болезней

.....

Рекомендовано к печати редакционно-издательским Советом ГБОУ ВПО РостГМУ Минздрава России.

Утверждено центральной методической комиссией ГБОУ ВПО РостГМУ Минздрава России.

Протокол № \_\_\_\_\_ от \_\_\_\_\_ 2016 г.

Одобрено на заседании кафедры офтальмологии ГБОУ ВПО РостГМУ Минздрава России.

Протокол № \_\_\_\_\_ от \_\_\_\_\_ 2016 г.

© 2016

© ГБОУ ВПО РостГМУ Минздрава России

© А.Н. Епихин, Р.В. Гайбаряян, Ю.Н. Епихина

## Оглавление

Введение.....	6
СИНДРОМ «СУХОГО ГЛАЗА».....	7
заболевания конъюнктивы, сопровождающиеся гиперемией и отёком .....	19
Острый неспецифический катаральный конъюнктивит .....	24
Хронический неспецифический катаральный конъюнктивит .....	25
Пневмококковый конъюнктивит .....	25
Дифтерийный конъюнктивит .....	26
Гонококковый конъюнктивит (гонобленнорея).....	28
Острый эпидемический конъюнктивит .....	30
Диплобациллярный конъюнктивит (ангулярный). .....	32
Хламидийные конъюнктивиты. ....	32
Трахома.....	33
Паратрахома. ....	37
Герпетический конъюнктивит.....	39
Острый эпидемический .....	39
аденовирусный конъюнктивит.....	39
Аденофарингоконъюнктивальная лихорадка.....	40
Эпидемический геморрагический конъюнктивит.....	42
Конъюнктивит, вызванный .....	43
контагиозным моллюском. ....	43
Грибковые конъюнктивиты. ....	44
Весенний катар. ....	45
Поллиноз (сенной конъюнктивит).....	46
Лекарственный конъюнктивит.....	48
Инфекционно-аллергический конъюнктивит.....	49
Гиперпапиллярный конъюнктивит.....	49
Конъюнктивит, вызванный вирусом.....	50
ветряной оспы.....	50

Коревой конъюнктивит. ....	51
Поражение глаз при краснухе. ....	51
Пемфигус конъюнктивы (истинная пузырчатка). ....	52
Окулогландулярный конъюнктивит Парино. ....	53
Конъюнктивит при синдроме Стивенса-Джонсона (конъюнктивит при многоформной экссудативной эритеме).....	54
Симптоматика конъюнктивитов. ....	55
Крыловидная плева (птериgium). ....	55
БЛЕФАРИТЫ.....	57
Демодекозный блефарит.....	61
ВЫВОРОТ ВЕКА (ЭКТРОПИОН).....	63
ЛЯГОФТАЛЬМ.....	65
СПИСОК ИСПОЛЬЗУЕМОЙ ЛИТЕРАТУРЫ.....	66

## ВВЕДЕНИЕ

Синдром «красного глаза без боли» является весьма распространенной проблемой. В своей ежедневной практике офтальмологи сталкиваются с большим количеством пациентов, страдающих воспалительными и невоспалительными формами синдрома «красного глаза без боли».

Проблема диагностики и последующего лечения синдрома красного глаза имеет важное значение для врачей общей практики, постоянно сталкивающихся с необходимостью постановки правильного диагноза и определения дальнейшей тактики ведения и лечения больных с жалобами на покраснение глаза. Симптомокомплекс, включающий гиперемию глаза и окружающих его тканей, весьма разнообразен и может относиться к придаткам глаза, главному яблоку или орбите.

Синдром «красного глаза без боли» является обобщающим термином, который объединяет разнородные нозологические формы, типичным клиническим признаком которых является активная конъюнктивальная инъекция (расширение артериол конъюнктивы, а иногда и более глубоких сосудов эписклеры). Причиной покраснения переднего сегмента глаза чаще всего является инфекция, травма, аллергия или синдром «сухого глаза».

При сборе анамнеза заболевания важно обратить внимание на такие факторы, как начало, длительность, моно- и билатеральность поражения, наличие травмы глаза или подобных клинических проявлений ранее в анамнезе, влияние факторов внешней среды, наличие системных заболеваний или заболеваний органа зрения, наличие основной и дополнительной симптоматики, а также факторов, усугубляющих или смягчающих проявления заболевания, применения системных медикаментов или каких-либо местных глазных препаратов.

## **СИНДРОМ «СУХОГО ГЛАЗА»**

Синдром «сухого глаза» – это поражение конъюнктивы и роговицы, возникающее в связи с выраженным уменьшением продукции слезной жидкости и нарушением стабильности прекорнеальной слезной пленки.

В последние годы синдром «сухого глаза» приобретает все большую актуальность. Увеличение распространенности рассматриваемого заболевания в последние годы связано с широким распространением компьютерных мониторных систем, кондиционеров и другого офисного оборудования, появлением и дальнейшим развитием кераторефракционных хирургических вмешательств, совершенствованием средств контактной коррекции зрения и других составляющих жизни современного цивилизованного общества. Причиной синдрома «сухого глаза» также является систематическое применение современных медикаментозных препаратов разной направленности ( $\alpha$ - и  $\beta$ -адреноблокаторы, адреномиметики, антиаритмические препараты, оральные контрацептивы, антигистаминные препараты, антидепрессанты, местные анестетики и др.), ухудшение экологической обстановки, менопауза, общие заболевания организма (ревматоидный артрит, системная красная волчанка, склеродермия и др.).

### **Железы, участвующие в образовании слезы.**

#### **1) Железы с жировым секретом:**

- Мейбомиевы железы (расположены на хрящевой пластинке);
- Железы Цейса (расположены в области волосяных фолликулов ресниц).

#### **2) Железы с водным секретом:**

- Железы Краузе (располагаются на конъюнктиве хряща);
- Железы Вольфринга (конъюнктив хряща, край хрящевой пластинки);
- Железы Моля (в области волосяных фолликулов ресниц);
- Главные слезные железы (верхние темпоральные части глазницы, выводные протоки которых располагаются в верхних складках

конъюнктивы века).

### 3) Железы со слизистым секретом:

- Бокаловидные клетки (конъюнктива глазного яблока и конъюнктива хряща);
- Гранулосодержащие клетки (конъюнктива глазного яблока и конъюнктива хряща);
- Крипты Генле (крипты слизистой оболочки в складках конъюнктивы);
- Железы Манца (лимбальная конъюнктива).

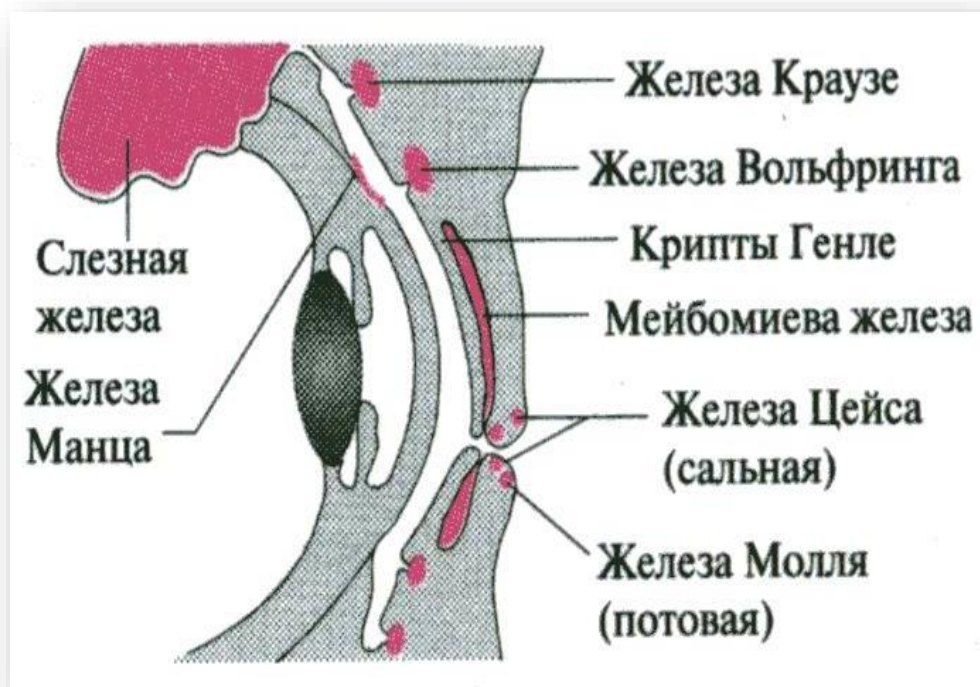
### Строение прекорнеальной слезной пленки

Слезная пленка - представляется в виде трёхслойной структуры: липидный слой снаружи, водный посредине, слизистый слой, прилегающий к поверхности глаза.

1. *Липидный слой* – является наиболее тонким наружным слоем слезной пленки, примерно 0,1 мм. В основном он продуцируется мейбомиевыми железами. Основными функциями жирового слоя являются предотвращение испарения водного слоя и создание ровной правильной оптической поверхности. В случае отсутствия липидного слоя испарение жидкости с поверхности глаза возрастает в 4 раза.

2. *Водный слой* - является самым большим среди всех слоёв слезной пленки (составляет 90% толщины слезной пленки – 0,6-0,9 мм). Водный компонент продуцируется слезной железой и дополнительными слезными железами Краузе и Вольфринга. В нём растворены электролиты, белки, продукты метаболизма, а также десквамированные клетки эпителия.

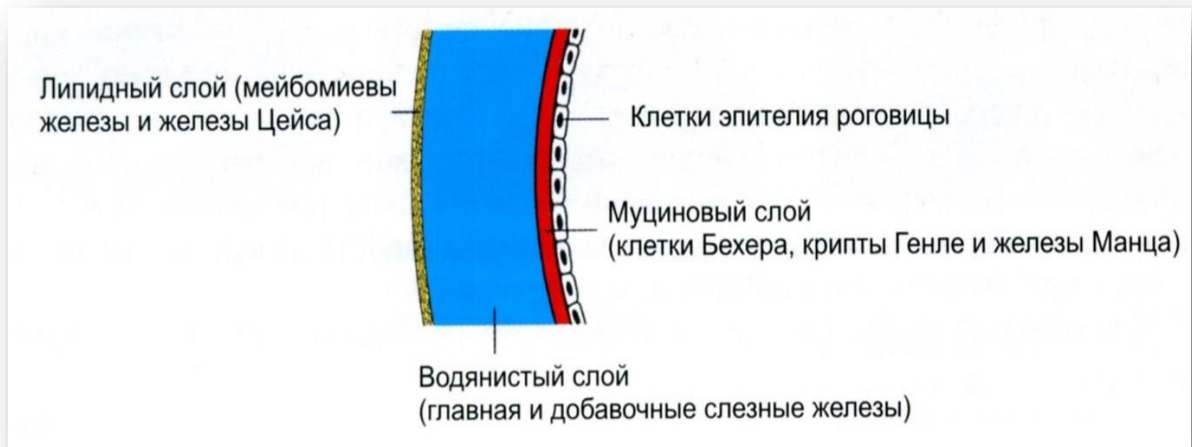



**Рис. 1.** Топография желёз, участвующих в образовании слёзной плёнки

Основной функцией водного слоя является увлажнение поверхности глаза, посредством чего обеспечивается прозрачность роговицы, обеспечивает обмен веществ. Кроме того, водный слой формирует первый барьер антибактериальной защиты.

3. **Слизистый слой** (толщина 0,1 мм) – состоит из белков, преимущественно гликопротеинов, которые секретируются бокаловидными клетками конъюнктивы. Гликопротеины формируют на поверхности глаза гликокалис, сеть из протеинов, которая помогает связывать белки с поверхностью эпителия, обеспечивая смачиваемость поверхности глаза. Вискоэластичность гликокалиса дает ему возможность быстро восстанавливать или заполнять любой поверхностный дефект или неровность.



**Рис. 2. Слои слёзной плёнки**

## **КЛАССИФИКАЦИЯ СИНДРОМА «СУХОГО ГЛАЗА»**

**(Сомов Е.Е., Бржеский В.В., 1998-2002)**

### **По патогенезу:**

- ◆ Сокращение объема основной слезопродукции.
- ◆ Дестабилизация слезной пленки вследствие воздействия повреждающих ее экзогенных факторов и/или активного испарения.
- ◆ Комбинированного воздействия перечисленных выше факторов.

### **По этиологии:**

- ◆ Синдромальный (обусловлен снижением функции слезных желез и бокаловидных клеток при иммунных, эндокринных заболеваниях и коллагенозах).
- ◆ Симптоматический (обусловлен подсыханием тканей при дистрофии роговицы, лягофтальме, патологии век, экзофтальме).
- ◆ Артефициальный.

### **По клинической форме:**

- ◆ Рецидивирующая микроэрозия роговицы и конъюнктивы глазного яблока.
- ◆ Рецидивирующая макроэрозия роговицы и конъюнктивы глазного

яблока.

- ◆ «Сухой» кератоконъюнктивит.
- ◆ Нитчатый кератит.

**По степени тяжести:**

- ◆ Легкий.
- ◆ Средней тяжести.
- ◆ Тяжелый и особо тяжелый.

**Клинические проявления синдрома «сухого глаза»**

**1. Субъективные признаки:**

1. Болевая реакция на инстилляцию в конъюнктивальную полость индифферентных глазных капель.
2. Плохая переносимость ветра, кондиционированного воздуха, дыма и т.п..
3. Ощущение «сухости» в глазу.
4. Ощущение инородного тела в конъюнктивальной полости.
5. Ощущение жжения и рези в глазу.
6. Ухудшение зрительной работоспособности к вечеру.
7. Колебания остроты зрения в течение рабочего дня.
8. Светобоязнь.
9. Слезотечение.

**2. Объективные признаки:**

1. Уменьшение или отсутствие у краев века слезных менисков.
2. Появление конъюнктивального отделяемого в виде слизистых «нитей».
3. Появление эпителиальных нитей на роговице.
4. Медленное «разлипание» тарзальной и бульбарной конъюнктивы при оттягивании нижнего века.
5. Локальный отек бульбарной конъюнктивы с наплывом на край века.

6. «Вялая» гиперемия конъюнктивы.
7. Наличие включений, загрязняющих слезную пленку.
8. Изменения эпителия роговицы дегенеративного характера.

#### **Методы диагностики синдрома «сухого глаза»**

1. Сбор жалоб и анамнеза.
2. Биомикроскопия свободного края век, роговицы и конъюнктивы.
3. Использование диагностических красителей (флюоресцеин натрия, бельганский розовый, лиссаминовый зеленый).
4. Определение стабильности прероговичной слезной пленки (проба Норна).
5. Определение величины суммарной слезопродукции (проба Ширмера).

В ходе биомикроскопии конъюнктивы и роговицы существенную помощь оказывают диагностические витальные красители.

**Флюоресцеин натрия (0,1 % раствор)** окрашивает после инстилляции в конъюнктивальную полость поверхностные дефекты в эпителиальном слое роговицы. Не окрашивает поврежденные и мертвые клетки, а также конъюнктиву. Осмотр исследуемого глаза проводится на щелевой лампе с включенным синим фильтром. Тест расценивается как положительный при обнаружении в эпителии роговицы точечных дефектов (рис. 3).

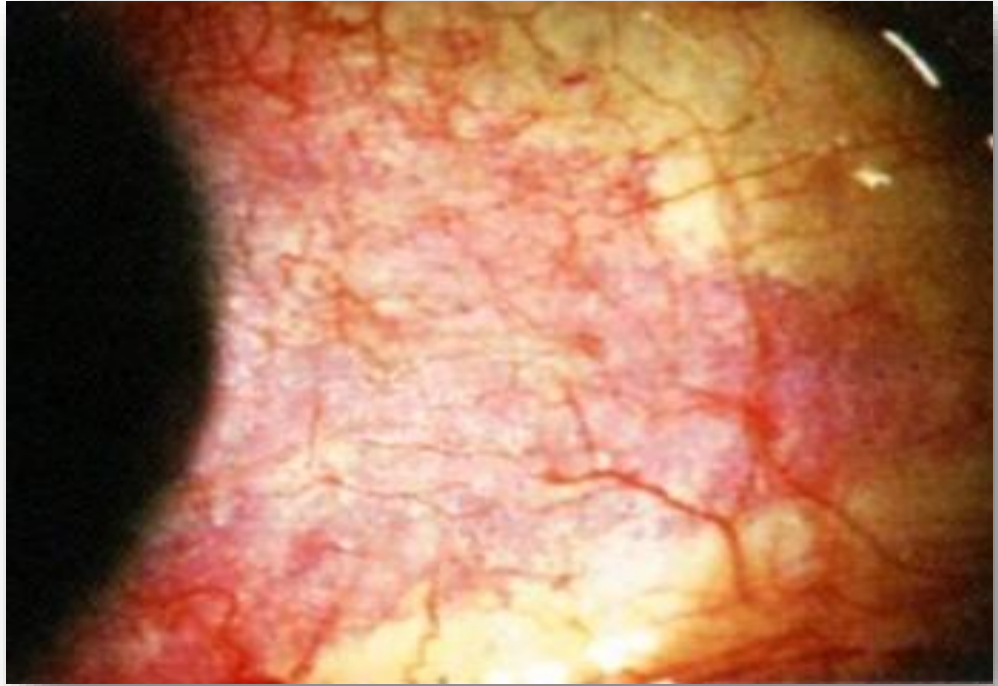
**Бенгальский розовый (1,0 % раствор)** окрашивает после инстилляции в конъюнктивальную полость лишенные муцинового покрытия погибшие и дегенерированные клетки, а также эпителиальные и слизистые нити. Осмотр исследуемого глаза производится на щелевой лампе без дополнительного использования цветных светофильтров. Тест расценивается как положительный при обнаружении на поверхности роговицы и бульбарной конъюнктивы участков дегенерации в виде

множества ярко-розовых сливающихся точек (рис. 4). В норме упомянутые ткани либо вообще не окрашиваются, либо число пятен красителя не превышает восьми. Может даже окрашиваться слезное мясо.



***Рис. 3. Множественные эрозии роговицы, окрашенные флюоресцеином натрия***

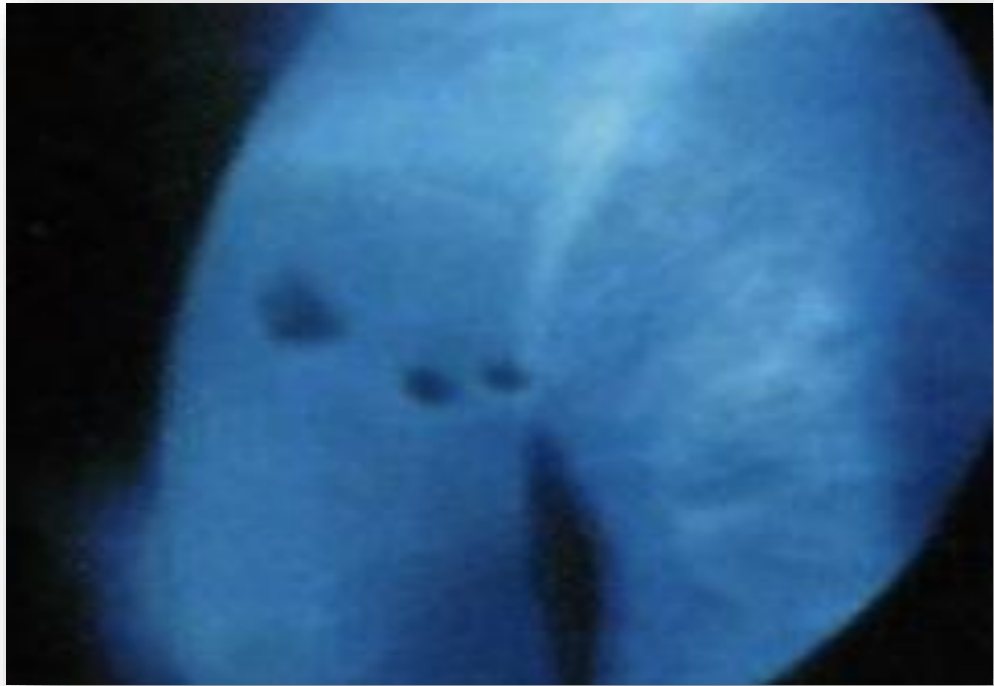*Лиссаминовый зеленый (3 % раствор)* так же как и бенгальский розовый после инстилляции в конъюнктивальную полость окрашивает лишенные муцинового покрытия погибшие и дегенерированные клетки. Его преимуществом служат меньшие раздражающие глаз свойства и лучшее контрастирование окрашенных в зеленый цвет участков дегенерации на фоне гиперемизированной конъюнктивы раздраженного глаза. Условия проведения исследования и оценка полученных результатов аналогичны описанным выше.



***Рис. 4. Участки дегенеративных изменений конъюнктивы, окрашенные бенгальским розовым***

#### **Определение стабильности прекорнеальной слезной пленки**


***Проба по Норну.*** Обследуемого просят посмотреть вниз и, оттянув верхнее веко, закапывают 0,1% раствор флюоресцеина на область лимба на 12 часах. Врач включает секундомер и через окуляры щелевой лампы наблюдает за окрашенной поверхностью слезной пленки до появления в ней разрыва, имеющего вид черного пятна. Диагностическое значение имеет время разрыва слезной пленки менее 10 с (рис. 5).



**Рис. 5. Внешний вид разрывов прекоorneальной слёзной плёнки**

### **Определение величины суммарной слезопродукции**

**Проба Ширмера.** Рабочий конец полоски фильтровальной бумаги сгибают под углом 40-45 °и помещают за нижнее веко в наружной трети глазной щели правого и левого глаза. После этого пациента просят закрыть глаза и спокойно сидеть. Через 5 мин полоски извлекают и измеряют длину увлажненной части (рис. 6). В норме смачивается не менее 15 мм тестовой полоски.

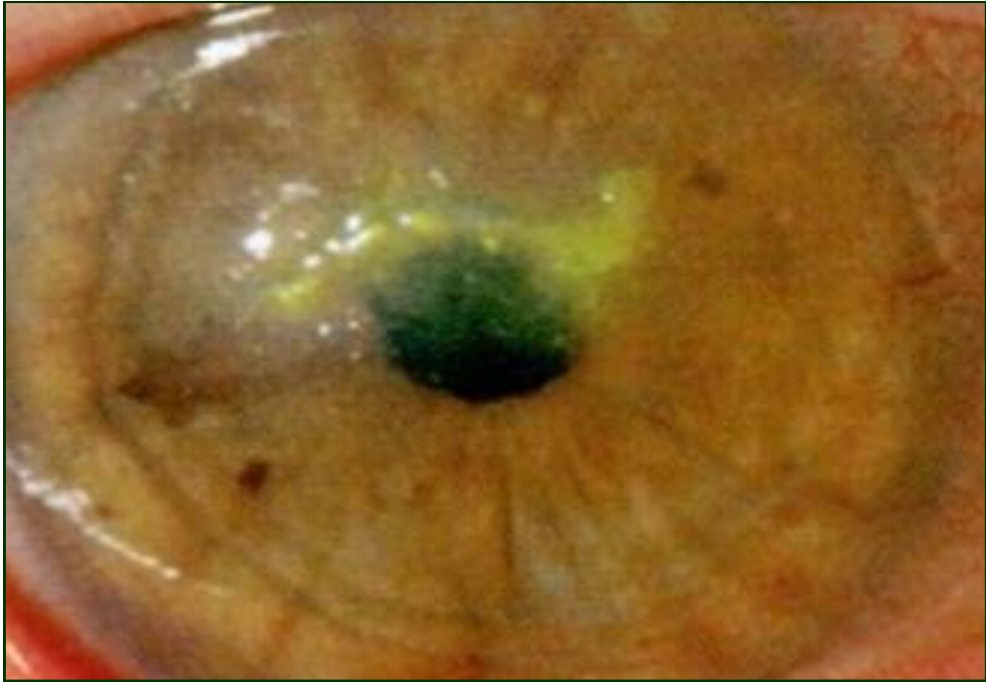


**Рис. 6. Постановка пробы Ширмера**

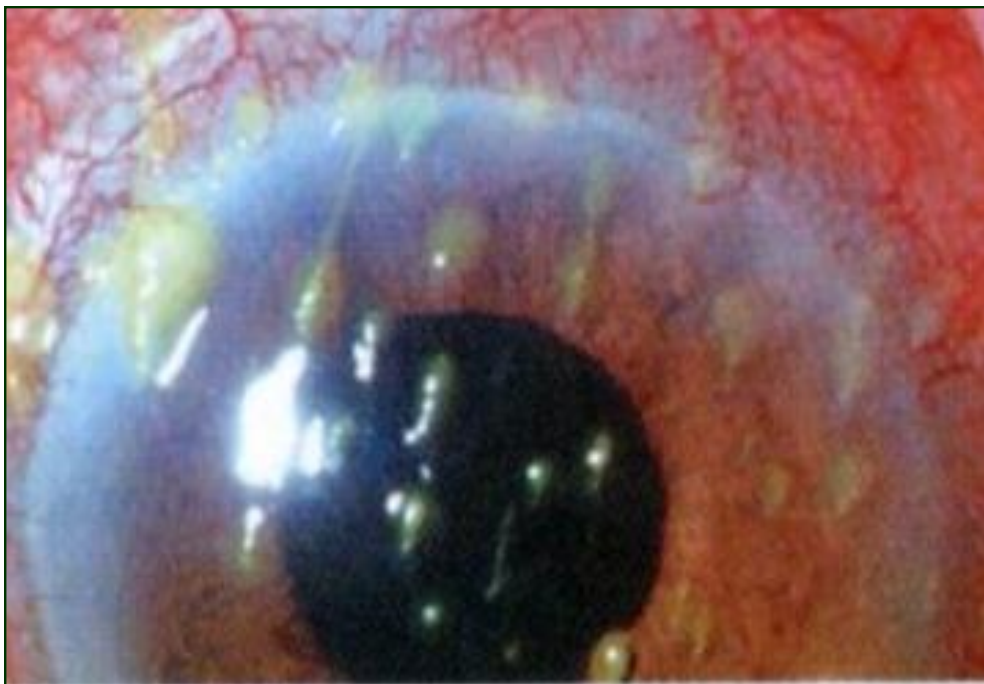
*Степени тяжести синдрома сухого глаза»*

Степень	Клинические признаки
Легкая	<p>Нарушенный слезный мениск.</p> <p>Повреждения эпителия (редко).</p> <p>Время разрыва слезной пленки &gt;15сек.</p> <p>Проба Ширмера &lt; 10 мм.</p>
Средняя	<p>Нарушенный слезный мениск.</p> <p>Множество очагов повреждения эпителия .</p> <p>Гиперемия области глазной щели.</p> <p>Время разрыва слезной пленки &gt;10-15сек.</p> <p>Проба Ширмера &lt; 10 мм.</p>
Тяжелая	<p>Нарушенный прерывающийся слезный мениск.</p> <p>Выраженные повреждения эпителия.</p> <p>Гиперемия области глазной щели и нижнего свода конъюнктивы.</p> <p>«Пенообразование».</p> <p>Время разрыва слезной пленки &gt;5-15 сек.</p> <p>Проба Ширмера &gt; 5 мм.</p>
Особо тяжелая	<p>Нарушенный прерывающийся слезный мениск.</p> <p>Выраженные повреждения эпителия.</p> <p>Выраженная гиперемия области глазной щели и нижнего свода конъюнктивы.</p> <p>«Пенообразование».</p> <p>Флюоресцеин задерживается на конъюнктиве глазного яблока и свода.</p> <p>Время разрыва слезной пленки &lt;5 сек.</p> <p>Проба Ширмера &lt; 5 мм.</p>





***Рис. 7. Сухой кератоконъюнктивит***



***Рис. 8. Нитчатый кератит***

## Методы лечения синдрома «сухого глаза»

### 1. Консервативная терапия:

- заменители слезной жидкости;
- кератопластические препараты.

### 2. Хирургические способы закрытия путей оттока из глаза слезной жидкости (используются при неэффективности консервативной терапии):

- блокирование нижней слезной точки путем ее диатермо- или лазеркоагуляции;
- блокирование нижней слезной точки силиконовым obturatorом;
- закрытие просвета слезных канальцев;
- конъюнктивальное покрытие нижней слезной точки.

### 3. Дополнительные терапевтические мероприятия:

- метаболическая терапия;
- антиаллергическое лечение;
- нормализация иммунного статуса;
- лечение сопутствующей глазной патологии;
- лечение общих заболеваний, связанных с синдромом сухого глаза.

## Гипосекреция слезной железы.

### 1) Врожденная:

- аплазия или гипоплазия слезной железы;
- ангидротическая эктодермальная дисплазия;
- нейрогенная гипосекреция, аплазия ядра слезного нерва;
- муковисцидоз.

### 2) Приобретенная:

- старческая атрофия слезной железы;
- системные поражения слезной железы;
- изолированная травма, воспалительное неопластическое заболевание слезной железы;

- ревматоидный артрит, саркоидоз, узелковый периартрит, системная красная волчанка, склеродермия;
- синдром Шегрена;
- нейрогенная гипосекреция;
- поражение VII пары ЧМН, n.petrosus superficialis major, крылонебного ганглия, общей ветви n.lacrimaris
- медикаментозно-токсическая гипосекреция;
- применение некоторых глазных лекарственных средств ( $\beta$ -блокаторы, холинолитики, местные анестетики);
- состояние после частичной или полной дакриоэктомии.

#### **Ускоренное высыхание слезной пленки:**

- экзофтальм;
- лягофтальм;
- эктропион;
- нарушение мигательного рефлекса;
- климактерические факторы.

## **ЗАБОЛЕВАНИЯ КОНЬЮНКТИВЫ, СОПРОВОЖДАЮЩИЕСЯ ГИПЕРЕМИЕЙ И ОТЁКОМ**

### **Анатомо-физиологические особенности строения конъюнктивы**

Конъюнктивa - слизистая оболочка глаза, состоящая из соединительно-тканной основы. Она покрывает всю заднюю поверхность век и, образовав своды конъюнктивального мешка, переходит на переднюю поверхность глазного яблока вплоть до роговицы. Во внутреннем углу глаза конъюнктивa участвует в образовании слезного мясца и полулунной складки.

Конъюнктивa анатомически подразделяется на конъюнктиву хряща век, переходных складок и глазного яблока. Конъюнктивa хряща век покрыта двухслойным цилиндрическим эпителием с большим количеством бокаловидных клеток, продуцирующих муцин (железы Генле). В норме

при осмотре конъюнктивы век гладкая, бледно-розовая, блестящая. Сквозь нее просвечивают мейбомиевы железы. У наружного и внутреннего краев век покрывающая их конъюнктура выглядит слегка гиперемированной и шероховатой за счет микроскопических сосочков.

Конъюнктура переходной складки покрыта 5-6 слойным цилиндрическим эпителием с большим количеством бокаловидных клеток. Благодаря рыхлому соединению с подлежащими тканями эта часть конъюнктивы достаточно мобильна. Здесь располагаются добавочные слезные железы Вольфринга и Краузе. В височной части верхнего свода конъюнктивы открываются выводные протоки слезной железы.

Конъюнктура глазного яблока покрыта плоским эпителием, рыхло соединена со склерой и поэтому может легко смещаться по ее поверхности. В ней содержатся островки цилиндрического эпителия с секреторными муциновыми клетками Бехера и радиально расположенные вокруг лимба муциновые железы Манца.

В кровоснабжении конъюнктивы участвуют задние конъюнктивальные артерии, исходящие из системы артериальных дуг верхнего и нижнего века, и передние конъюнктивальные артерии, относящиеся к системе передних цилиарных артерий. Вены слизистой оболочки сопутствуют соответствующим артериям. Часть из них впадает в вены лица, другая - в систему вен глазницы. В подконъюнктивальной ткани имеется сеть лимфатических сосудов. Отток лимфы от височной половины конъюнктивы происходит в предушные лимфатические узлы, а от носовой - в подчелюстные. Чувствительная иннервация конъюнктивы осуществляется от первой ветви тройничного нерва - глазного нерва и его ветвей (n.lacrimalis, n.infratrochlearis, n.infraorbitalis).

Основная физиологическая функция конъюнктивы - защита глаза: при попадании инородного тела появляется раздражение глаза, усиливается секреция слезной жидкости, учащаются мигательные движения, в

результате чего инородное тело механически удаляется из конъюнктивальной полости. Секрет конъюнктивального мешка постоянно смачивает поверхность глазного яблока, уменьшает трение при его движении, способствует сохранению прозрачности увлажненной роговицы. Этот секрет богат защитными элементами: иммуноглобулинами, лизоцимом, лактоферрином. Защитная роль конъюнктивы обеспечивается и благодаря обилию в ней лимфоцитов, плазматических клеток, нейтрофилов, тучных клеток и наличию иммуноглобулинов всех пяти классов.

### **Методы исследования конъюнктивы**

1. Визуальный осмотр (в том числе и с лупой) сначала в пределах глазной щели, а затем, после выворота век, в области их хрящей и конъюнктивальных сводов.

2. Биомикроскопия.

3. Флюоресцентная ангиография бульбарной конъюнктивы для оценки состояния перикорнеального сосудистого сплетения.

Как правило, большинство заболеваний, сопровождающихся гиперемией и отеком конъюнктивы являются **конъюнктивитами**. Острые конъюнктивиты различной этиологии имеют много общих признаков.

Острый конъюнктивит начинается сразу, без продромальных явлений, сначала на одном, а вскоре и на другом глазу. Просыпаясь утром, больной не может открыть глаза - веки склеились слизистым отделяемым. Затем отделяемое приобретает слизисто-гнойный, а в тяжелых случаях гнойный характер.

Одновременно с отделяемым появляются гиперемия и отек конъюнктивы.

Конъюнктура век и переходных складок приобретает кирпично-красный цвет, набухает и мутнеет. На конъюнктиве глазного яблока

развивается поверхностная конъюнктивальная инъекция, наиболее резко выраженная у свода и убывающая по направлению к роговой оболочке.

## **Классификация конъюнктивитов**

### **1. Бактериальные конъюнктивиты:**

- острый и хронический неспецифический катаральный конъюнктивит;
- пневмококковый конъюнктивит;
- диплобациллярный конъюнктивит;
- острый эпидемический конъюнктивит;
- дифтерийный конъюнктивит;
- гонококковый конъюнктивит.

### **2. Хламидийные конъюнктивиты:**

- трахома;
- паратрахома.

### **3. Вирусные конъюнктивиты:**

- острый эпидемический аденовирусный конъюнктивит;
- фарингоконъюнктивальная лихорадка;
- эпидемический геморрагический конъюнктивит;
- герпетический конъюнктивит;
- конъюнктивиты, вызванные контагиозным моллюском;

### **4. Грибковые конъюнктивиты.**

### **5. Аллергические и аутоиммунные конъюнктивиты:**

- весенний катар;
- лекарственный конъюнктивит;
- поллиноз (сенной конъюнктивит);
- инфекционно-аллергический конъюнктивит;
- гиперпапиллярный конъюнктивит.

### **6. Конъюнктивиты при общих заболеваниях:**

- конъюнктивит при ветряной оспе;
- коревой конъюнктивит;

- пузырьчатка конъюнктивы (пенфигус);
- Конъюнктивит при синдроме Стивенса-Джонсона;
- сифилитический конъюнктивит;
- туберкулезно-аллергический конъюнктивит;
- окологлангулярный конъюнктивит Парино.

Огромное значение в установлении причины конъюнктивитов играет **лабораторная диагностика.**

Выделяют 3 группы методов лабораторной диагностики для определения этиологии конъюнктивитов:

1) Непосредственное определение возбудителя в соскобе (цитологический метод с окраской по Романовскому и по Граму, иммуноферментный, иммунофлюоресцентный, ПЦР).

2) Выделение хламидий и микоплазм в культуре клеток .

3) Серологические тесты.

Чтобы провести лабораторное обследование, необходимо произвести правильный забор материала. Для забора *соскобов* необходимы следующие манипуляции: после эпibuльбарной анестезии с конъюнктивы верхнего и нижнего века с помощью одноразовых зондов-пробоотборников забирают клетки патологически измененной конъюнктивы. Материал наносят на обычные предметные стекла, сушат в течение 8-10 мин на воздухе и фиксируют ацетоном. После чего предметные стекла с фиксированным материалом рекомендуется в течение 1 часа транспортировать в микробиологическую лабораторию.

Забор *мазков-отпечатков* возможен с конъюнктивы нижнего века. С помощью пинцета покровную пластинку прижимают к конъюнктиве века или глазного яблока. Затем мазок-отпечаток сушат на воздухе в течение 5 мин и фиксируют метиловым спиртом. Транспортировку материала также необходимо осуществлять в течение 1 часа после его забора.

## **ОСТРЫЙ НЕСПЕЦИФИЧЕСКИЙ КАТАРАЛЬНЫЙ КОНЬЮНКТИВИТ**

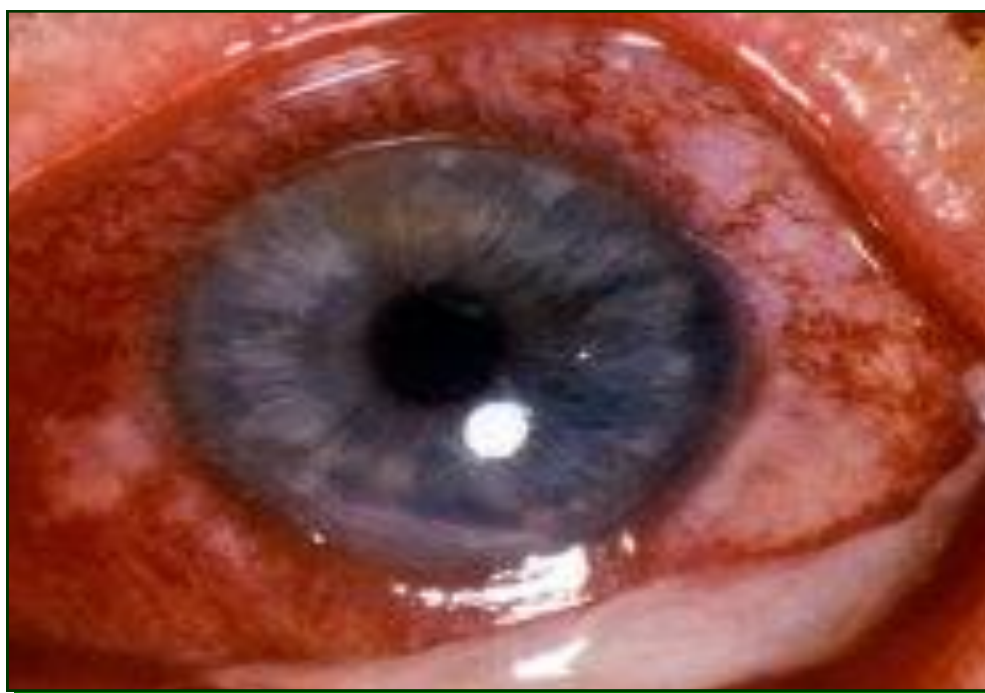
Возбудитель – стафилококки или стрептококки.

### **Клиническая картина**

Заболевание возникает остро, сопровождается выраженными субъективными ощущениями, такими как зуд, жжение, чувство инородного тела. Поражаются как правило оба глаза. При объективном осмотре отмечается выраженная конъюнктивальная инъекция (рис. 9), отек переходной складки конъюнктивы, обильное слизисто-гнойное отделяемое из конъюнктивальной полости желтоватого цвета.

### **Принципы терапии**

1. Соблюдение правил личной гигиены.
2. Промывание растворами антисептиков.
3. Инстилляциии антибиотиков каждые 2 часа в течение первых нескольких дней, а по мере стихания воспалительного процесса частоту закапывания уменьшают. Курс лечения 7-10 дней.



***Рис. 9. Бактериальный конъюнктивит***



## **ХРОНИЧЕСКИЙ НЕСПЕЦИФИЧЕСКИЙ КАТАРАЛЬНЫЙ КОНЬЮНКТИВИТ**

Заболевание связано с активацией сапрофитов, находящихся в конъюнктивальной полости вследствие местных (нарушение оттока слезной жидкости, некоррегированные аномалии рефракции, заболевания век, неправильное лечение острого конъюнктивита) и системных факторов (гиповитаминоз, заболевания ЖКТ, воспаление придаточных пазух носа).

### **Клиническая картина**

Пациенты жалуются на незначительное количество слизистого отделяемого по утрам; к вечеру усиливаются зуд, жжение и ощущение инородного тела, повышенное зрительное утомление. При осмотре отмечается конъюнктивальная инъекция и небольшой отек конъюнктивы в области переходных складок.

### **Принципы терапии**

1. Соблюдение правил личной гигиены.
2. Устранение местных и общих факторов воспалительного процесса.
3. Инстилляцией растворами антисептиков.
4. Инстилляцией растворами противовоспалительных средств.

Курс лечения 7 - 10 дней.

## **ПНЕВМОКОККОВЫЙ КОНЬЮНКТИВИТ**

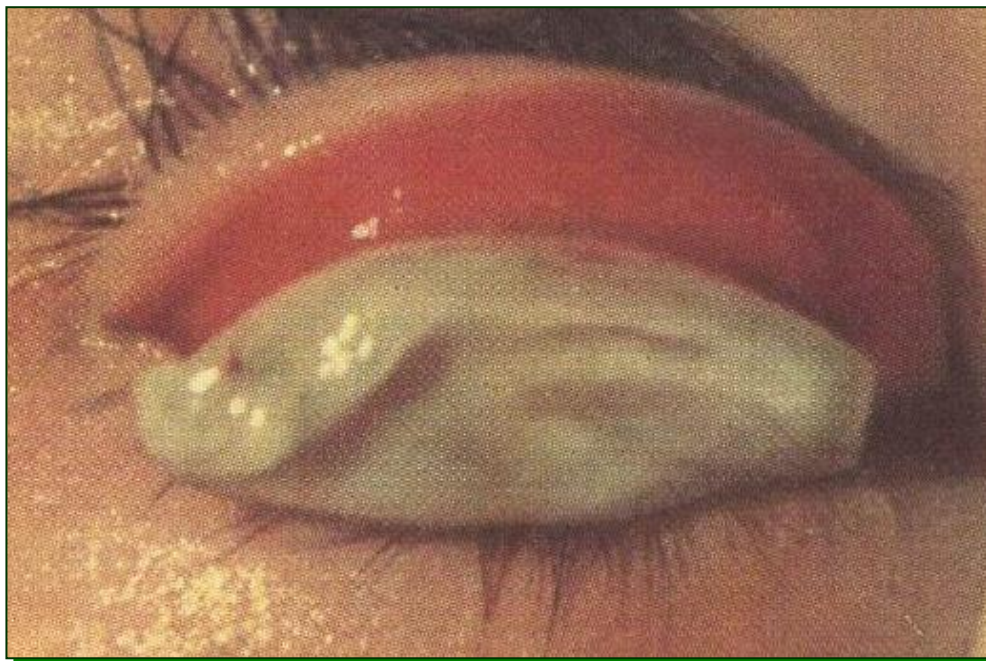Возбудитель - *Streptococcus pneumoniae*. Заражение происходит контактно-бытовым путём. Инкубационный период составляет 1-2 дня.

### **Клиническая картина**

Заболевание возникает остро, сопровождается выраженными субъективными ощущениями. Поражаются оба глаза. Характеризуется выраженной конъюнктивальной инъекцией, отеком переходной складки и появлением нежных белесовато-серых плёнок на конъюнктиве век и переходных складок, которые легко удаляются ватным тампоном (рис. 10).

## Принципы терапии

1. Соблюдение правил личной гигиены. 2. Промывание растворами антисептиков, пленки снимают влажным ватным тампоном. 3. Инстилляции растворами антибиотиков, мазевые формы лучше использовать в ночное время. Курс лечения 7-10 дней.



*Рис. 10. Острый пневмококковый конъюнктивит*

## ДИФТЕРИЙНЫЙ КОНЪЮНКТИВИТ

Возбудитель – *Corynebacterium diphtheriae* (палочка Клебса-Леффлера). Основной путь передачи возбудителя воздушно-капельный и контактно-бытовой. Инкубационный период 2-7 дней.

Заболевание возникает на фоне поражения верхних дыхательных путей, но возможно и первичное поражение глаз.

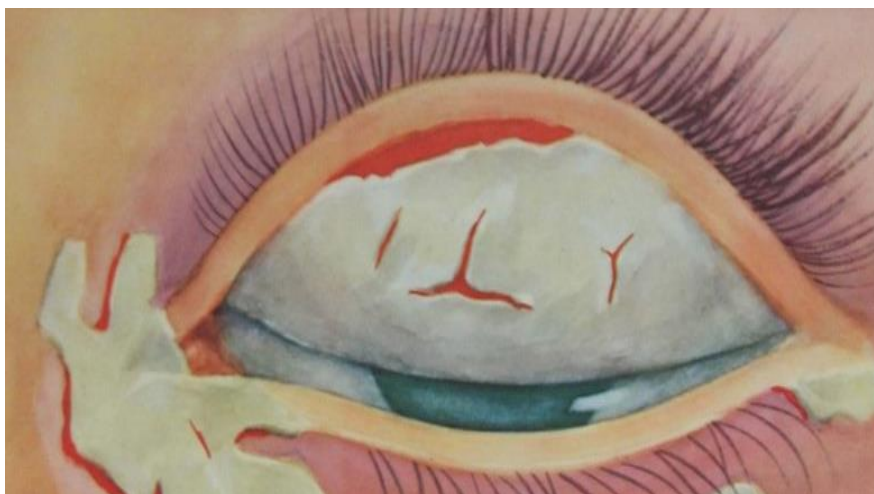
### Клиническая картина

Заболевание сопровождается выраженным отёком, гиперемией и

уплотнением век. Из конъюнктивальной полости выделяется мутная с хлопьями жидкость. Конъюнктура век, переходных складок и глазного яблока покрыта грязно-серыми плотно спаянными с подлежащей тканью пленками (струп), при попытке их удаления конъюнктура кровоточит (рис. 11).

Через 7-10 дней пленки начинают отпадать, под ними конъюнктура некротизирована, в этот период времени отделяемое носит гнойный характер;

В исходе процесса через 2-3 недели образуются рубцовые изменения конъюнктивы.



**Рис. 11. Дифтерийный конъюнктивит**

### **Принципы терапии**

1. Внутримышечно вводят противодифтерийную сыворотку;
2. Антибиотики системно в течении 5-8 дней;
3. Конъюнктивальную полость промывают растворами антисептиков;
4. Инстилляцией растворами антибиотиков;
5. Дезинтоксикационная терапия (при выраженных симптомах интоксикации);
6. Витаминотерапия.

## ГОНОКОККОВЫЙ КОНЬЮНКТИВИТ (ГОНОБЛЕННОРЕЯ)

Возбудитель – *Neisseria gonorrhoeae*. Путь передачи в основном контактный. Новорожденные инфицируются при прохождении через родовые пути матери, болеющей гонореей. Инкубационный период 3-5 дней.

Выделяют гонобленнорею новорожденных, детей и взрослых.

### Клиническая картина

#### I. Гонобленорея новорожденных

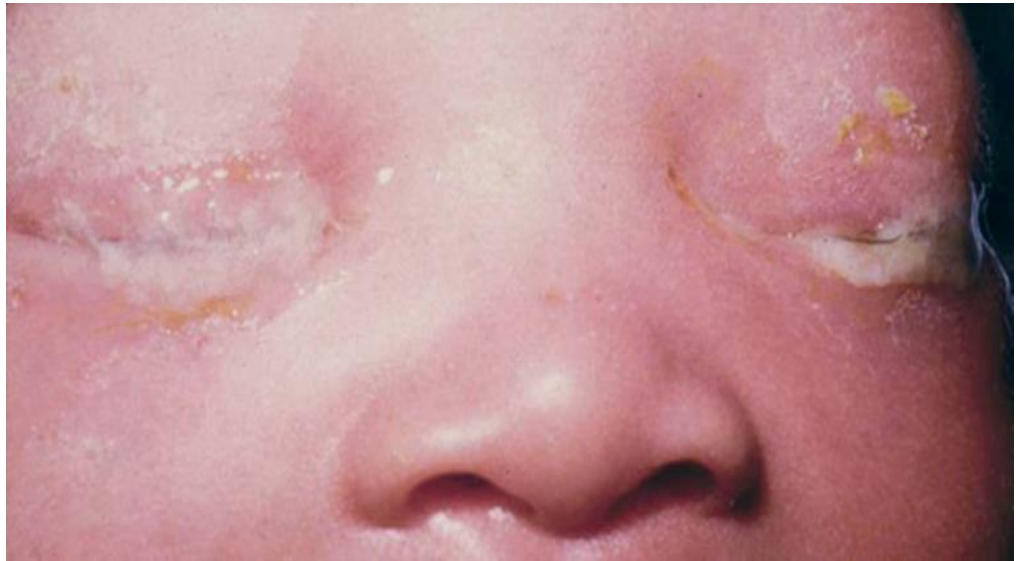Начинается на 2-3 день после рождения ребенка. У новорожденных в процесс вовлекаются оба глаза (рис. 12).

#### ***Периоды заболевания:***

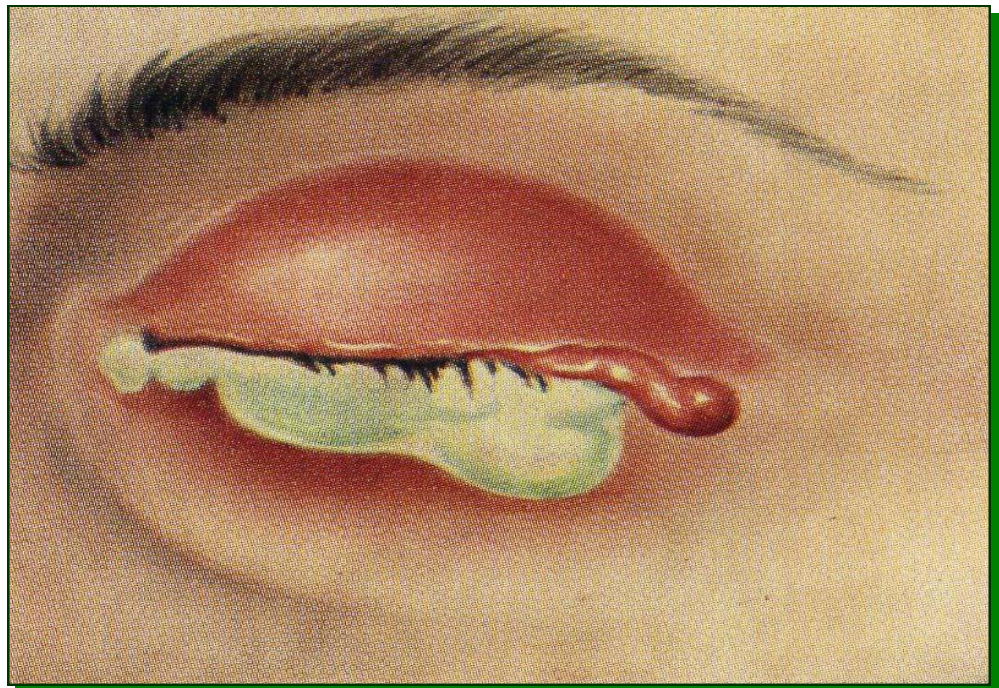
- ***период инфильтрации:*** выраженный отек, гиперемия и уплотнение век (вывернуть веки не возможно, глазная щель открывается с трудом), из конъюнктивальной полости выделяется кровянистая жидкость цвета мясных помоев, наблюдается выраженная конъюнктивальная инъекция, конъюнктивита отечная, рыхлая;

- ***период пиореи*** (наступает через 2-4 дня): отек век уменьшается, из конъюнктивальной полости выделяется большое количество пенистого сливкообразного гнойного отделяемого;

- ***период гиперпапиллярной инфильтрации:*** постепенно явления воспаления исчезают, длительное время могут сохраняться гиперемия и сосочковая гипертрофия конъюнктивы.



***Рис. 10. Гонобленорея у новорождённого***



***Рис. 13. Гонобленорея детей и взрослых***

## **II. Гонобленорея детей и взрослых**

У детей и взрослых наблюдается одностороннее поражение (рис. 13), возможно появление общих симптомов интоксикации. Клиническое течение болезни проходит те же стадии, что и бленнорея новорожденных, но более бурное.

### **Принципы фармакотерапии**

1. Соблюдение правил личной гигиены.
2. Промывание растворами антисептиков.
3. Инстилляции растворами антибиотиков, мазевые формы лучше использовать в ночное время.
4. Антибактериальная терапия системно (цефалоспорины III поколения и фторхинолоны II поколения).
5. После стихания острого воспаления 2-3 раза в день применяют растворы НПВС.

### **Профилактика гонобленнореи у новорожденных**

1. Раствор нитрата серебра 1% однократно в каждый глаз.
2. Раствор сульфацила натрия 20% по 1 капле в каждый глаз трехкратно с интервалом в 10 мин.

## **ОСТРЫЙ ЭПИДЕМИЧЕСКИЙ КОНЬЮНКТИВИТ**

Возбудитель – *Neisseria conjunctivitis* (бактерия Коха-Уикса).

Заболевание передается контактным путем. Переносчиком являются мухи.

Инкубационный период 1-2 дня.

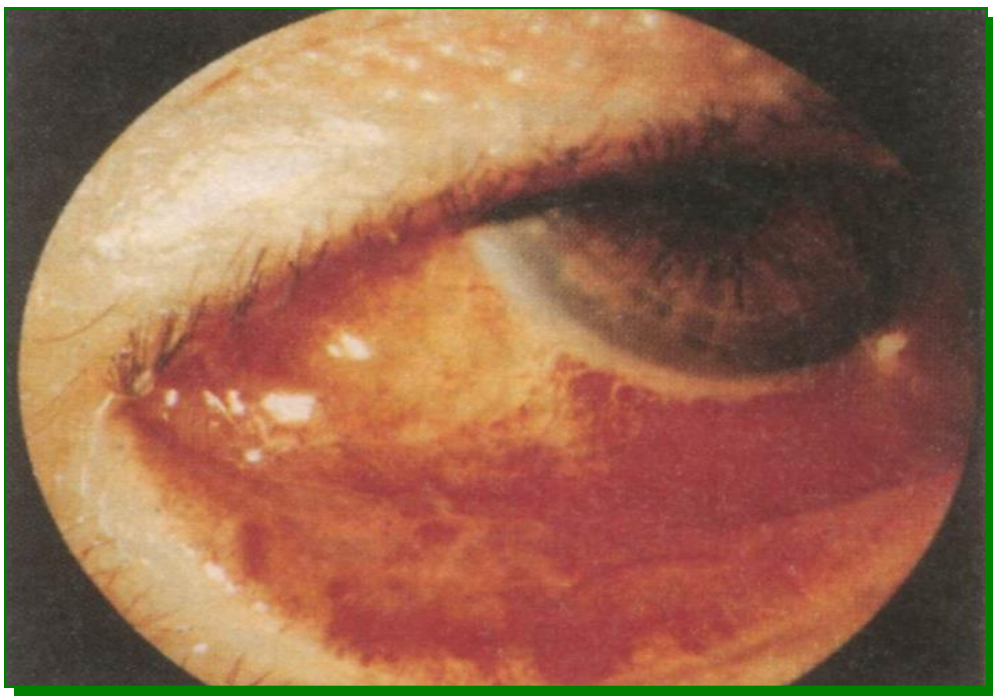### **Клиническая картина**

Проявляется выраженным отеком и гиперемией конъюнктивы и нижней переходной складки, в ней отмечаются петехиальные

кровоизлияния; в первый день отмечается скудное слизистое отделяемое, затем обильное гнойное; могут наблюдаться симптомы общей интоксикации.

### **Принципы фармакотерапии**

1. соблюдение правил личной гигиены;
2. промывание растворами антисептиков;
3. инстилляци антибиотиков каждые 2 часа в течение первых нескольких дней, по мере стихания воспалительного процесса частоту закапывания уменьшают, мазевые формы лучше использовать в ночное время.



***Рис. 14. Острый эпидемический конъюнктивит***

## **ДИПЛОБАЦИЛЛЯРНЫЙ КОНЪЮНКТИВИТ (АНГУЛЯРНЫЙ).**

Возбудитель – *Moraxella lacunata* (бактерия Моракса-Анксфельда). Заболевание передается контактно-бытовым путем. Инкубационный период 4 дня. Характеризуется хроническим или подострым течением.

### **Клиническая картина**

- жалобы на сильный зуд, жжение и рези в глазах, частые болезненные моргания;
- гиперемия и отек конъюнктивы, мацерация в области углов глазной щели;
- скудное отделяемое в виде тягучей слизи из конъюнктивальной полости, которое снижает зрение и скапливается в углах глазной щели, образуя восковидные корочки.

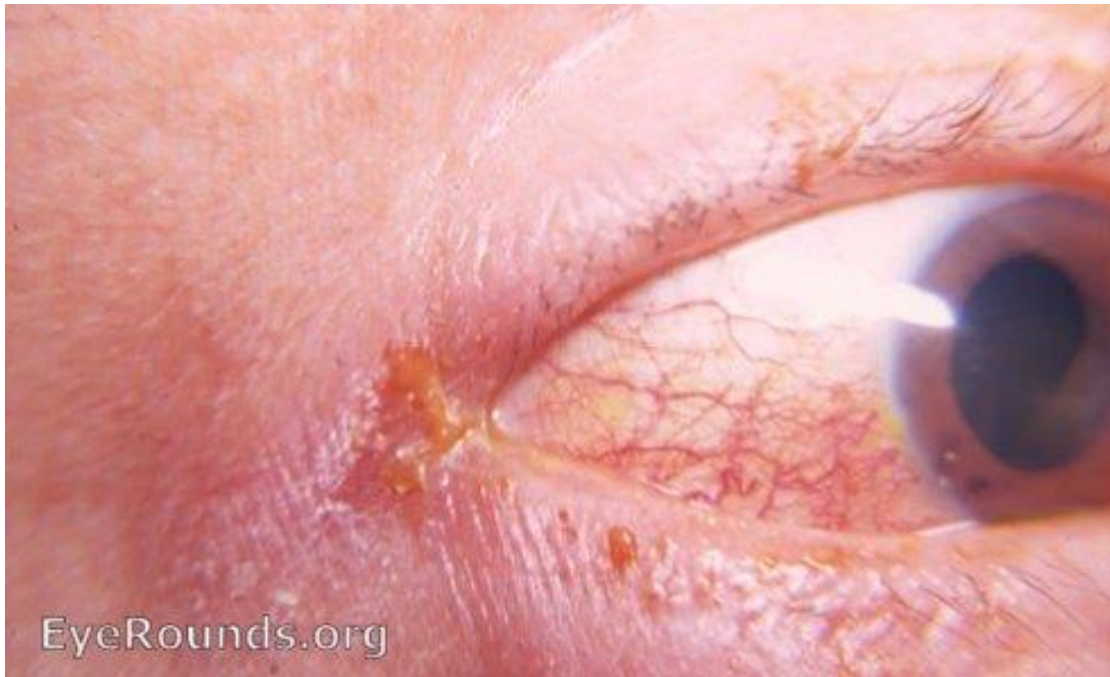### **Принципы фармакотерапии**

- инстилляциии 0,25-0,5% р-ра цинка сульфата 4-6 р/д или р-ра цинка сульфата и борной кислоты (применяют в течение 1-2 мес, после исчезновения симптомов препарат применяют 2 раза в день в течение 7-10 дней);
- антибактериальные препараты;
- растворы НПВС.

## **ХЛАМИДИЙНЫЕ КОНЪЮНКТИВИТЫ.**

Хламидии – самостоятельный вид микроорганизмов, являются вклеточными бактериями с уникальным циклом развития, проявляющими свойства вирусов и бактерий. Различные виды серотипов хламидий вызывают различные конъюнктивальные заболевания.





**Рис. 15. Ангулярный хронический конъюнктивит**

## **ТРАХОМА.**

Возбудитель – *Chlamydia trachomatis* серотипы А, В и С.

Заболевание передается контактно-бытовым путем от больного человека. Инкубационный период – 7-14 дней.

### **Клиническая картина**

(выделяют 4 стадии трахомы):

**I стадия** – прогрессирующего воспаления (рис. 16).

- выраженная гиперемия конъюнктивы, которая приобретает вишнево-багровый оттенок;
- инфильтрация слизистой оболочки, гипертрофия сосочков и разрастание фолликулов;
- процесс начинается с верхней переходной складки, затем распространяется на конъюнктиву верхнего века.

**II стадия** – развитого процесса (активная трахома).

- появляются крупные фолликулы, нарастанием инфильтрации и папиллярной гиперплазии конъюнктивы верхнего века (рис. 17);
- отдельные фолликулы подвергаются некрозу с образованием нежных рубцов;
- появление трахоматозного паннуса.

**III стадия** – рубцующаяся трахома (рис.18).

- явления воспаления стихают, могут сохраняться единичные фолликулы, преобладают процессы рубцевания;
- появляются характерные осложнения – трихиаз, мадароз, симблефарон, энтропион, ксероз. Эта стадия может длиться годами, сопровождаясь периодическими обострениями.

**IV стадия** – клинически излеченная трахома (рис.19).

- конъюнктура белесоватого цвета, покрыта множественными рубцами.

***Роговичный паннус*** (рис. 20) – помутнение роговицы в верхнем отделе с врастанием сосудов, который подразделяется на:

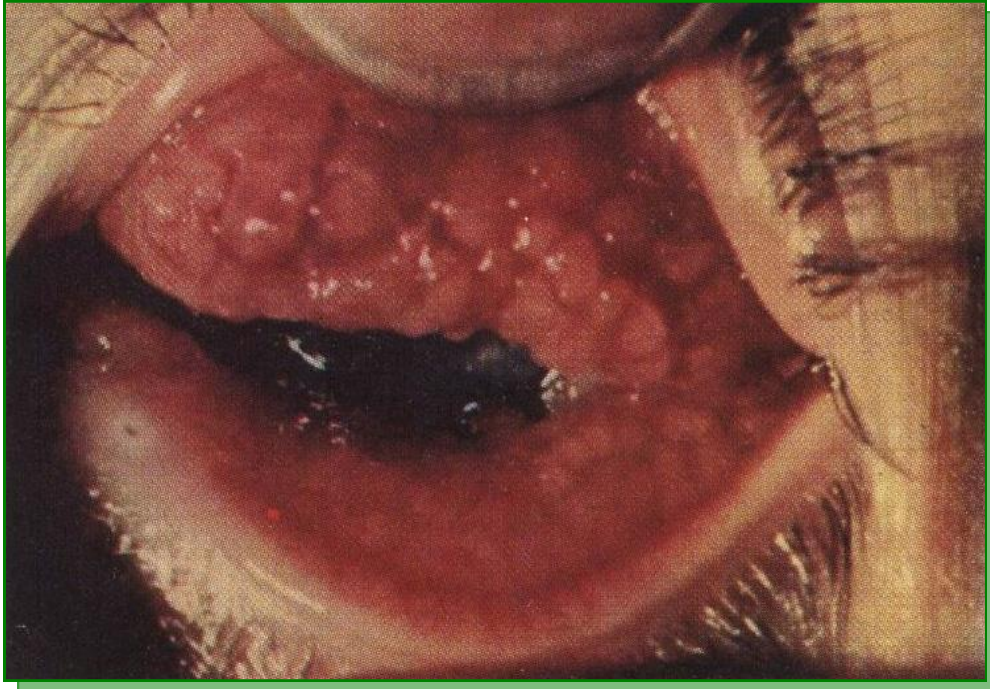
*тонкий* – минимальная васкуляризация и инфильтрация роговицы,

*сосудистый* – умеренное врастание сосудов и инфильтрация,

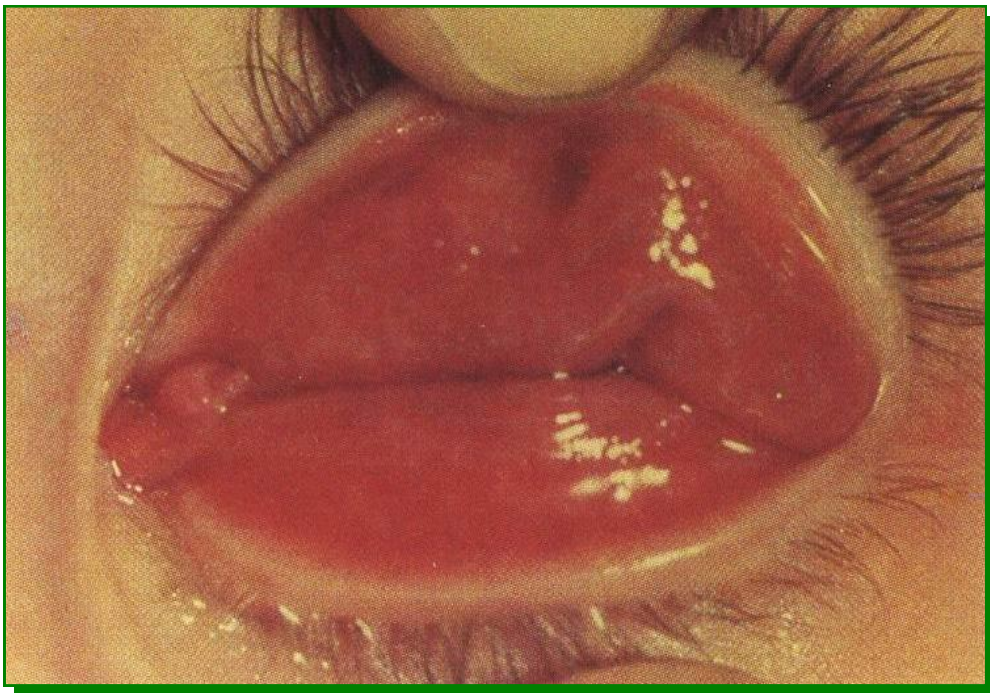
*мясистый* – обильная васкуляризация и инфильтрация.

### **Принципы фармакотерапии**

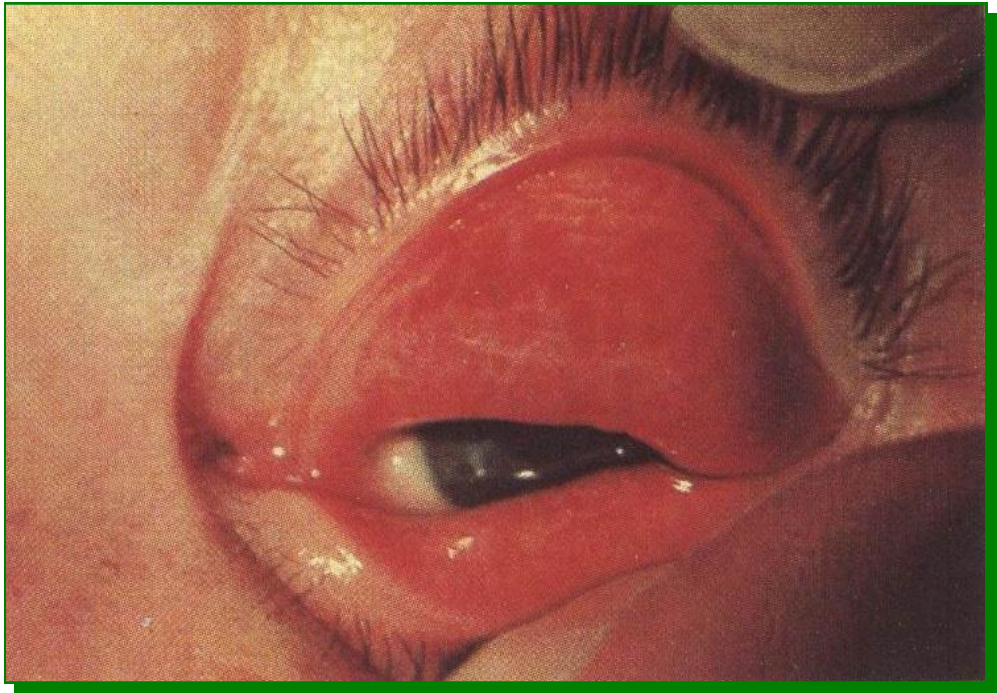
- соблюдение правил личной гигиены;
- антибактериальные препараты местно и системно в течении 1-3 мес (тетрациклинового ряда, макролиды, фторхинолоны), лучше использовать мазевые формы;
- системная терапия интерферонами и интерферонгенами;
- выдавливание трахоматозных фолликулов.



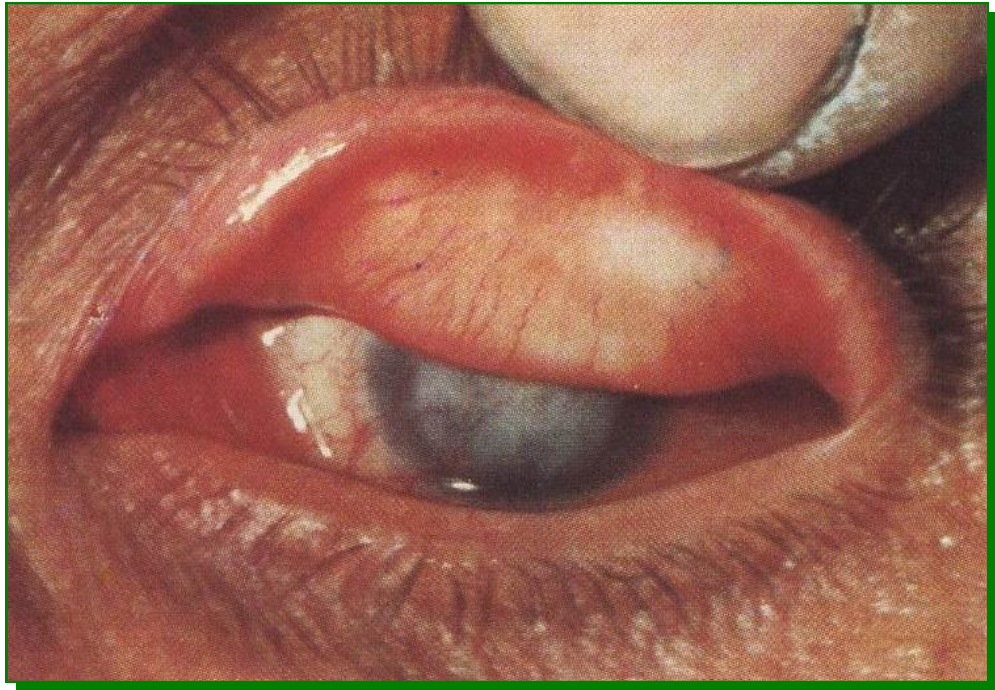***Рис. 16. Трахома I стадия***



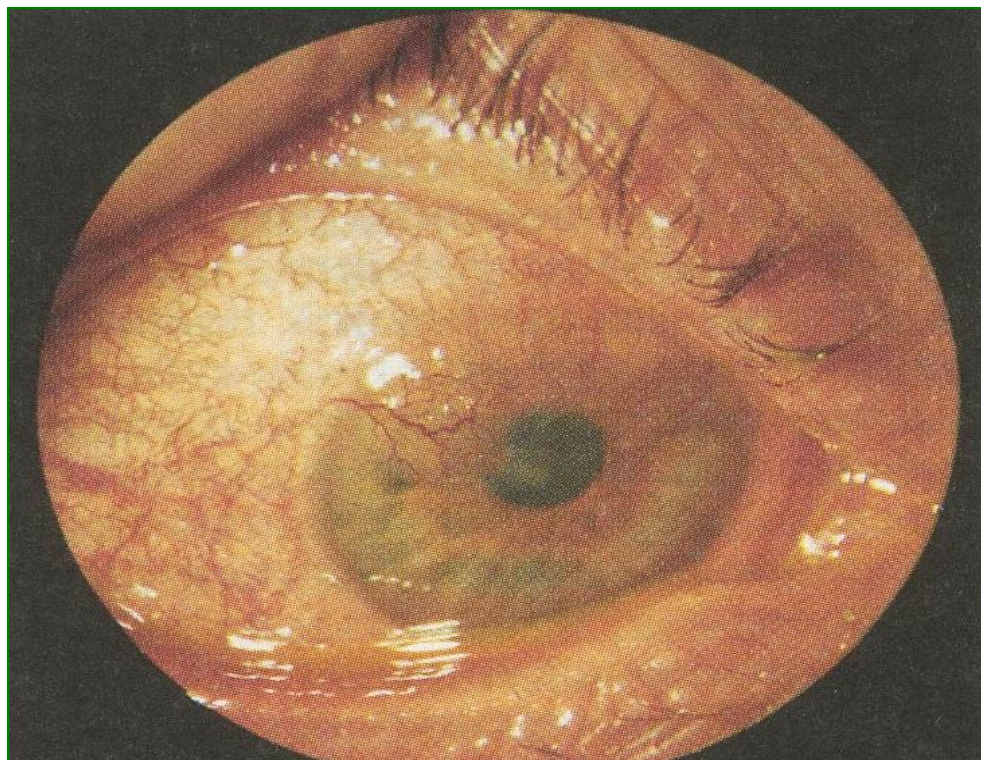
***Рис. 17. Трахома II стадия***



***Рис. 18. Трахома III стадия***



***Рис. 19. Трахома IV стадия***



**Рис. 20. Роговичный паннус**

## **ПАРАТРАХОМА.**

Возбудитель – *Chlamydia trachomatis* серотипы D-K.

Инкубационный период 10-14 дней.

### **Клиническая картина**

- характеризуется острым, подострым или хроническим течением с периодами обострения и ремиссии;
- как правило, поражается один глаз с выраженной гиперемией и отеком конъюнктивы переходных складок;
- вначале наблюдается небольшое количество слизисто-гнойного отделяемого из конъюнктивальной полости, затем оно становится обильным и гнойным;
- через 2-3 недели появляется гипертрофия сосочков, которая максимально выражена на нижней переходной складке, фолликулы

крупные, вначале расположенные изолированно, затем сливаются, образуя валики;

- в области лимба может наблюдаться микропаннус, а также субэпителиальные множественные точечные инфильтраты роговицы;
- в исходе процесса никогда не наблюдаются рубцовые изменения.

### **Принципы фармакотерапии**

- соблюдение правил личной гигиены;
- антибактериальные препараты местно и системно в течение 1-3 мес (тетрациклинового ряда, макролиды, фторхинолоны), лучше использовать мазевые формы;
- системная терапия интерферонами и интерфероногенами.

### **Дифференциальный диагноз трахомы и паратрахомы.**

<b>Трахома</b>	<b>Паратрахома</b>
Исключительная эндемичность	Спорадические случаи
Бессимптомное начало заболевания	Острое начало заболевания
Процесс двусторонний	Процесс односторонний
Поражается преимущественно конъюнктива верхнего отдела глаза	Поражается преимущественно конъюнктива нижнего отдела глаза
Фолликулы расположены глубоко, сливаются, некротизируются с образованием рубцов	Фолликулы поверхностные, без изъязвления и рубцевания.
Характерно развитие паннуса	Нет
Развитие осложнений – трихиаз, симблефарон, заворот век	Нет
Течение хроническое (годы)	Несколько недель

## ГЕРПЕТИЧЕСКИЙ КОНЬЮНКТИВИТ.

Возбудитель – Herpes simplex. Характеризуется длительным течением.

### Клиническая картина

- как правило, поражение носит односторонний характер;
- заболевание может протекать в трех клинических формах
  - *катаральная форма* характеризуется гиперемией и отеком конъюнктивы, небольшим количеством слизистого или слизисто-гнойного отделяемого из конъюнктивальной полости.
  - *фолликулярная форма* сопровождается появлением фолликулов на фоне вышеперечисленных симптомов.
  - *везикулярно-язвенная форма* протекает с образованием рецидивирующих язв или эрозий на конъюнктиве и крае века.

### Принципы фармакотерапии

- инстилляциии 0,1 % раствора идоксиуридина («Офтан ИДУ») 6-8 раз в день;
- закладывание за веки 3% мази, содержащий ацикловир, также можно использовать 0,25% оксолиновую мазь, 0,5% флореналевую и 0,5% теброфеновую мазь 2-3 раза в день;
- неспецифическая иммунотерапия (интерферон, полудан);
- общая витаминотерапия.

## ОСТРЫЙ ЭПИДЕМИЧЕСКИЙ АДЕНОВИРУСНЫЙ КОНЬЮНКТИВИТ.

Возбудитель – аденовирус 8 серотипа.

Инкубационный период 4-8 дней.

Заболевание протекает в течение от 2 недель до 2 месяцев.

## **Клиническая картина**

- острое начало, симптомы конъюнктивита появляются сначала на одном глазу, а затем и на другом;
- жалобы на слезотечение, светобоязнь, покраснение глаза, блефароспазм, ухудшения зрения;
- увеличение регионарных лимфоузлов;
- при осмотре: отек век, гиперемия конъюнктивы, инфильтрация ткани нижней переходной складки, где появляются мелкие прозрачные фолликулы, серозно-слизистое отделяемое;
- через 1 неделю после небольшого снижения субъективных ощущений появляются симптомы кератита.

## **Принципы фармакотерапии:**

- закладывание за веки 0,25% оксолиновую мазь, 0,5% флореналевую и 0,5% теброфеновую мазь 2-3 раза в день;
- неспецифическая иммунотерапия (интерферон, полудан);
- при поражении роговицы применяют препараты, улучшающие ее регенерацию;
- инстилляцией растворами НПВС (после стихания острого воспаления).

## **АДЕНОФАРИНГОКОНЪЮНКТИВАЛЬНАЯ ЛИХОРАДКА.**



Возбудитель – аденовирусы 3, 5 и 7 серотипов.

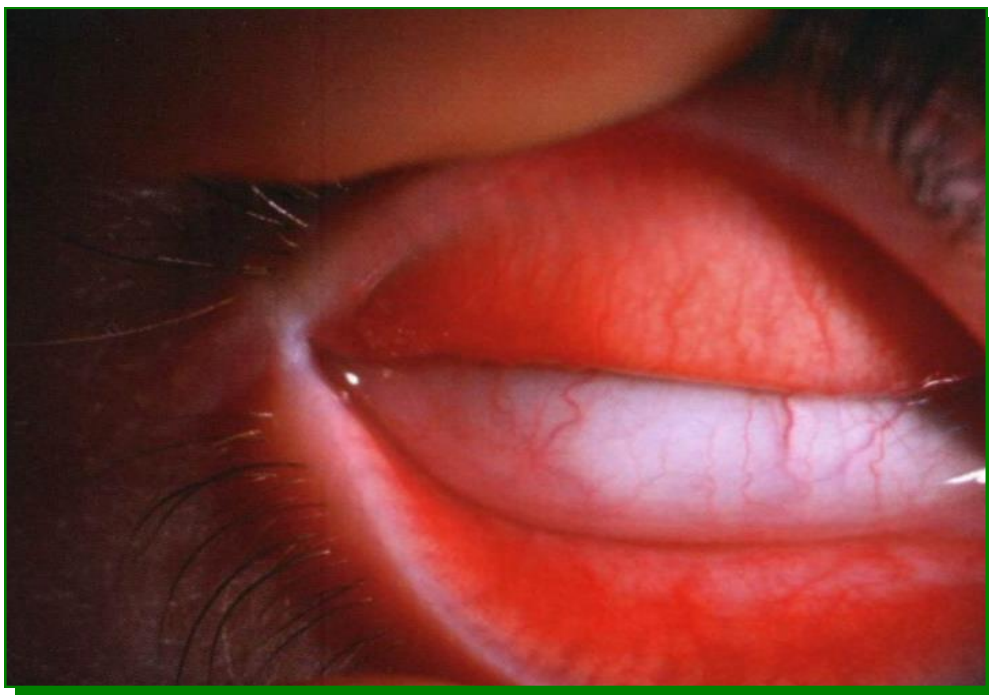Инкубационный период 4-8 дней.

### **Клиническая картина**

- заболевание начинается с выраженного назофарингита и повышения температуры тела;
- появляются симптомы конъюнктивита сначала на одном глазу, а затем через 2-3 дня на другом глазу;
- наблюдается увеличение регионарных лимфоузлов;
- заболевание может протекать в трех клинических формах
  - *катаральная форма* характеризуется гиперемией и отеком конъюнктивы, век и переходных складок, небольшим количеством слизистого или слизисто-гнойного отделяемого из конъюнктивальной полости. В среднем заболевание продолжается 5-7 дней и не сопровождается поражением роговицы.
  - *фолликулярная форма* характеризуется появлением фолликулов на фоне вышеперечисленных симптомов.
  - *пленчатая форма* протекает с образованием нежных серовато-белых пленок на конъюнктиве, которые легко снимаются влажным ватным тампоном.

### **Принципы фармакотерапии**

- закладывание за веки 0,25% оксолиновую мазь, 0,5% флореналевую и 0,5% теброфеновую мазь 2-3 раза в день;
- неспецифическая иммунотерапия (интерферон, полудан);
- инстилляцией растворами НПВС (после стихания острого воспаления).



*Рис. 21 Гиперемия конъюнктивы при аденовирусном*

## **ЭПИДЕМИЧЕСКИЙ ГЕМОМРАГИЧЕСКИЙ КОНЬЮНКТИВИТ.**

Возбудитель – энтеровирус-70.

### **Клиническая картина**

- заболевание начинается остро, симптомы конъюнктивита появляются сначала на одном глазу, затем через 1-2 дня на другом глазу;
- увеличение предушных лимфоузлов;
- характеризуется гиперемией, фолликулезом и выраженным отеком конъюнктивы нижней переходной складки, небольшим количеством слизистого или слизисто-гнойного отделяемого из конъюнктивальной полости;
- на 2-ой день появляются различной степени выраженности субконъюнктивальные кровоизлияния.

## **Принципы фармакотерапии**

- неспецифическая иммунотерапия: частые инстилляциии интерферона или интерфероногенов;
- растворы антисептиков (для профилактики присоединения бактериальной инфекции).

## **КОНЬЮНКТИВИТ, ВЫЗВАННЫЙ КОНТАГИОЗНЫМ МОЛЛЮСКОМ.**

Возбудитель относится к дерматотропным поксвирусам.

Поражаются различные отделы кожи, в том числе лица и век.

Передается контактно-бытовым путем.

Инкубационный период 2-8 недель

### **Клиническая картина**

- жалобы на жжение, чувство засоренности, покраснение глаз
- на фоне характерных изменений кожи век (узелки с микроскопическим отверстием в центре) появляется гиперемия, отек и фолликулез конъюнктивы век и переходных складок. Фолликулы прозрачные, располагаются поверхностно, не изъязвляются;
- может быть папиллярная гиперплазия слизистой.

### **Принципы фармакотерапии**

- после устранения поражения кожи век симптомы конъюнктивита исчезают самостоятельно.

## ГРИБКОВЫЕ КОНЪЮНКТИВИТЫ.

Грибковые конъюнктивиты протекают на фоне микозов век или роговицы. Наиболее часто грибковые поражения конъюнктивы развиваются у пациентов, страдающих сахарным диабетом, нарушением иммунитета или длительно применявших антибактериальные препараты.

Жалобы больных на слезотечение, покраснение, отделяемое глаз.

### Клиническая картина

- конъюнктивиты, возникающие при споротрихозе, риноспориозе, актиномикозе, характеризуются появлением на фоне отека и гиперемии конъюнктивы гранулематозных разрастаний или включений;
- конъюнктивит, возникающий при кокцидиоидозе, характеризуется появлением на фоне отека и гиперемии конъюнктивы фликтеноподобных образований;
- конъюнктивит, вызываемый *Penicillium viridans*, характеризуется появлением поверхностных язв конъюнктивы с зеленоватым налетом;
- конъюнктивит, вызываемый *Candida albicans* и аспергиллами, характеризуется появлением псевдомембранозного отделяемого в конъюнктивальной полости.

### Принципы фармакотерапии

- инстилляцией в конъюнктивальную полость раствор амфотерицина или 5% раствор натамицина (местная противогрибковая терапия);
- системная противогрибковая терапия.

## **ВЕСЕННИЙ КАТАР.**

Относится к аллергическим реакциям замедленного типа.

Возникает при повышенной чувствительности к ультрафиолетовым лучам.

Заболевание дебютирует в раннем детском возрасте (4-5 лет), продолжается несколько лет, обостряясь в весенне-летний период. В период полового созревания наблюдается полное регрессирование симптомов.

Жалобы больного на зуд, зрительную утомляемость, покраснение глаз, чувство тяжести век, слезотечение, светобоязнь в солнечную погоду, густое тягучее слизистое отделяемое. Страдают оба глаза.

### **Клиническая картина**

#### *Конъюнктивальная форма:*

- образование на конъюнктиве верхнего века сосочковых разрастаний в виде «булыжной мостовой»;
- конъюнктивита утолщена, матовая;
- нитеобразное вязкое отделяемое на поверхности конъюнктивы;
- конъюнктивита других отделов не изменена.

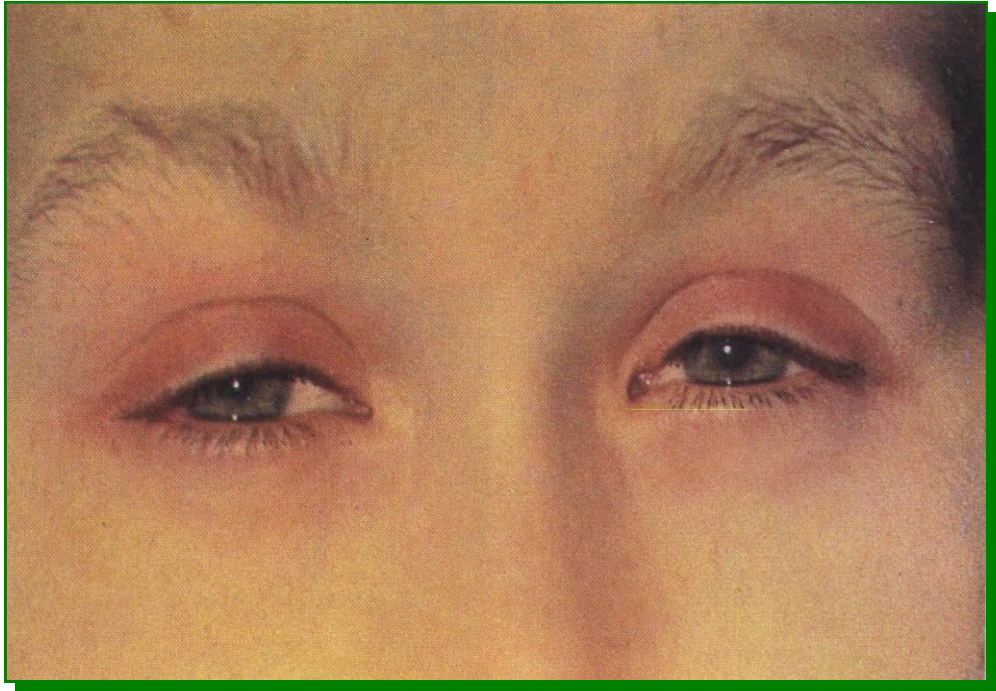#### *Лимбальная форма:*

- разрастание прелимбальной ткани, которая образует валик желто-серого или розового цвета;
- поверхность новообразованной ткани неровная, блестящая, с выступающими белыми точками (пятна Грантаса), которые состоят из эозинофилов и измененных эпителиоцитов;
- в период регрессии заболевания в этой зоне появляются углубления (ямки Грантаса).

#### *Смешанная форма.*

### **Принципы фармакотерапии:**

- глюкокортикостероиды в виде инстилляций 3-4 раза в день, мазевые формы на ночь;
- десенсибилизирующая терапия системно и местно.



*Рис. 22 Весенний конъюнктивит. Внешний вид пациента*

## **ПОЛЛИНОЗ (СЕННОЙ КОНЪЮНКТИВИТ).**

Аллергическое заболевание, вызываемое пылью растений.

Относится к аллергическим реакциям немедленного типа.

Для заболевания характерна сезонность обострения.

Жалобы на слезотечение, светобоязнь, жжение и зуд в глазах, а также иногда насморк.

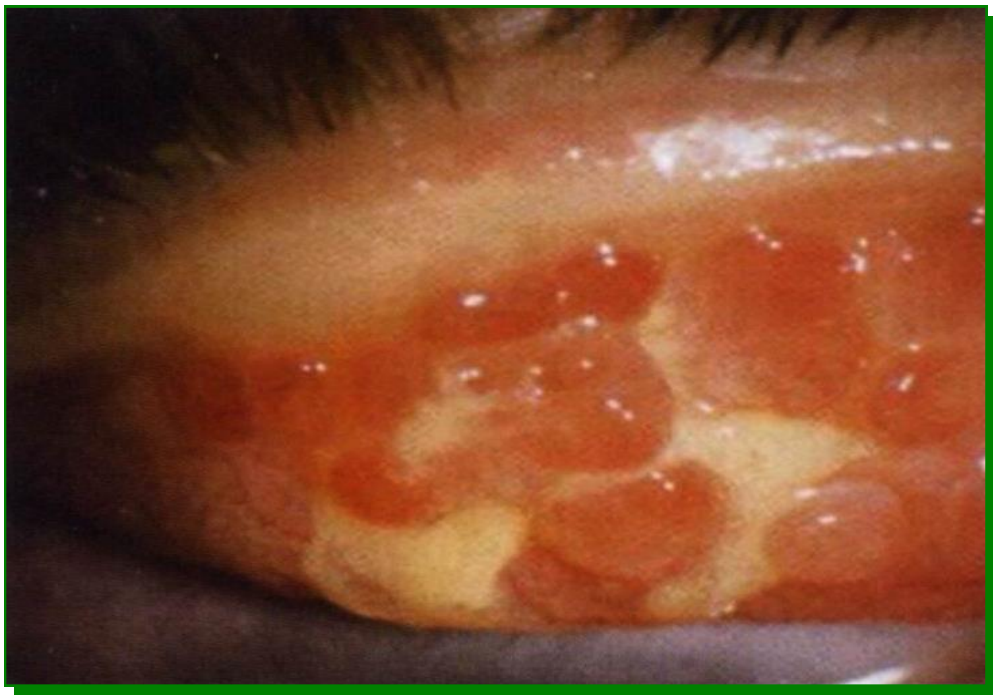### **Клиническая картина:**

- острое начало без продромального периода;
- зуд, отек кожи и гиперемия краев век;

- выраженный отек конъюнктивы, вплоть до развития хемоза;
- прозрачное слизистое густое нитчатое отделяемое из конъюнктивальной полости;
- на конъюнктиве верхнего века отмечается диффузная сосочковая гипертрофия.

### **Принципы фармакотерапии**

- системное и местное применение антигистаминных препаратов;
- глюкокортикостероиды местно;
- стабилизаторы мембран тучных клеток.



*Рис. 23 Гигантские сосочки по типу булыжной мостовой*

## ЛЕКАРСТВЕННЫЙ КОНЬЮНКТИВИТ.

Возникает после местного применения лекарственного препарата. Может возникать аллергическая реакция острого типа (в течение нескольких часов), подострого типа ( в течение 1-х суток) и затяжного типа (симптомы развиваются через несколько суток или недель).

Наиболее часто аллергические реакции развиваются при применении антибактериальных препаратов и местных анестетиков.

Жалобы на сильный зуд, покраснение век, глаз, сухость.

### **Клиническая картина:**

- Острый аллергический конъюнктивит характеризуется появлением быстро нарастающего стекловидного хемоза конъюнктивы, сильным зудом, жжением, обильным слизистым отделяемым из конъюнктивальной полости.
- Сосочковая гипертрофия конъюнктивы – конъюнктивит бледная, сосочковая гипертрофия конъюнктивы верхнего века, густое слизистое отделяемое, зуд и жжение.
- Фолликулярный конъюнктивит – развивается медленно, не сопровождается зудом и жжением, фолликулы появляются в области конъюнктивы нижней переходной складки.
- Гиперемия конъюнктивы век характеризуется небольшой поверхностной инъекцией глазного яблока.

### **Принципы фармакотерапии**

- необходимо отменить лекарственный препарат, вызвавший аллергическую реакцию;
- глюкокортикостероиды местно;
- местная и системная десенсибилизирующая терапия.



## **ИНФЕКЦИОННО-АЛЛЕРГИЧЕСКИЙ КОНЪЮНКТИВИТ.**

Различные бактериальные, вирусные, грибковые и паразитарные аллергены могут вызывать развитие аллергической реакции в различных тканях глаза, в том числе и в слизистой оболочке. Данное заболевание относится к аллергическим реакциям замедленного типа. Характеризуется хроническим течением, выраженными субъективными симптомами и умеренными объективными данными (гиперемия конъюнктивы, сосочковая гипертрофия конъюнктивы век).

## **ГИПЕРПАПИЛЛЯРНЫЙ КОНЪЮНКТИВИТ.**

Обусловлен ношением контактных линз.

Может быть и вторичным – на оголенные швы (после кератопластики), на глазной протез.

Больные жалуются на зуд, слизистое отделяемое, невозможность носить линзы длительный период времени, повышенное ощущение наличия линз, покраснения глаз, повышенную подвижность линз.

### **Клиническая картина**

- умеренная инъекция конъюнктивы;
- гигантские сосочки на конъюнктиве верхнего века;
- слизистое отделяемое;
- налеты на контактных линзах;
- птоз.

### **Принципы фармакотерапии**

- уменьшение времени ношения контактных линз (их заменой, увеличением частоты их промывания) или переходом на одноразовые контактные линзы или очки;

- своевременное снятие швов после хирургических операций на глазном яблоке и его придатков;
- дезинфекция глазных протезов и снятие их перед сном;
- десенсибилизирующая терапия.

## **КОНЬЮНКТИВИТ, ВЫЗВАННЫЙ ВИРУСОМ ВЕТРЯНОЙ ОСПЫ.**

Вирус ветряной оспы относится к группе герпетических вирусов.

Заражение происходит от больного человека воздушно-капельным путем. Чаще болеют дети.

### **Клиническая картина**

- на фоне резкого повышения температуры тела и пятнисто-везикулезной сыпи появляются слезотечение, светобоязнь;
- инъекция глазного яблока и везикулезные высыпания на конъюнктиве век, пузырьки изъязвляются с образованием мелких рубчиков;
- наблюдается небольшое количество слизистого отделяемого из конъюнктивальной полости;
- возможно развитие кератита.

### **Принципы фармакотерапии**

- инстилляцией растворов антисептиков;
- неспецифическая иммунотерапия: частые инстилляции интерферона или интерферогенов;
- при поражении роговицы применяют препараты, улучшающую ее регенерацию;
- проводят симптоматическую терапию.

## **КОРЕВОЙ КОНЪЮНКТИВИТ.**

Вызывается возбудителем, относящимся к парамикстовирусам.

Заражение происходит воздушно-капельным путем.

### **Клиническая картина**

- на фоне катара верхних дыхательных путей, повышения температуры тела на слизистой оболочке щек, конъюнктиве век могут появляться белые пятна, окруженные красным ободком (участки дегенерации и некроза эпителия) – пятна Бельского-Филатова-Коплика, являющиеся предвестником мелкопапулезной сыпи на коже;
- резкая светобоязнь, блефароспазм;
- отек век;
- эпителиальный кератит с наличием эрозии роговицы.

### **Принципы фармакотерапии**

- противовирусная терапия общая и местная;
- инстилляции антисептиков;
- витаминотерапия.

## **ПОРАЖЕНИЕ ГЛАЗ ПРИ КРАСНУХЕ.**

Вызывается тогавирусом. Болеют в основном дети. Передается воздушно-капельным путем.

### **Клиническая картина**

- катар верхних дыхательных путей;
- увеличение лимфатических узлов;
- сыпь на коже;
- катаральный конъюнктивит;
- поверхностный кератит.

## **Принципы фармакотерапии**

- противовирусная терапия общая и местная;
- инстилляциии антисептиков;
- витаминотерапия.

## **ПЕМФИГУС КОНЬЮНКТИВЫ (ИСТИННАЯ ПУЗЫРЧАТКА).**

Редкое заболевание неизвестной этиологии, значение в развитии данного заболевания имеют аутоиммунные процессы. Характеризуется хроническим течением и сочетанием поражения конъюнктивы, слизистой рта носоглотки и кожи.

Жалобы на постепенное начало заболевания, покраснение обоих глаз, ощущение инородного тела в глазах, слезотечение, светобоязнь.

### **Клиническая картина**

- чаще поражаются оба глаза;
- в начале заболевания возникают симптомы конъюнктивита, затем на фоне гиперемии конъюнктивы возникают пузыри, которые быстро вскрываются;
- образуется эрозия, которая покрывается белым налетом, кровоточит;
- развиваются поверхностные инфильтраты с изъязвлением роговицы.

### **Принципы фармакотерапии**

- глюкокортикостероиды местно и системно;
- противомикробные препараты для профилактики присоединения вторичной инфекции;
- препараты «искусственной слезы».

## **ОКУЛОГЛАНДУЛЯРНЫЙ КОНЪЮНКТИВИТ ПАРИНО.**

Заболевание возникает вследствие царапин животными или попадания их слюны в ранки на коже, слизистых человека (за 2 недели до проявления симптомов).

Жалобы на покраснение глаза, чувство инородного тела, отделяемое, повышение температуры тела, сыпь на коже, увеличение переднеушных и подчелюстных лимфоузлов на стороне заболевания, общее недомогание, слабость (предшествует конъюнктивиту).

### **Клиническая картина**

- конъюнктивит век гиперемизирован, отечен, с фолликулами желтовато-красного цвета, особенно в верхней переходной складке, гранулематозными узелками;
- присутствует слизистое или слизисто-гнойное отделяемое.

### **Принципы фармакотерапии**

- глюкокортикостероиды местно и системно;
- противомикробные препараты;
- препараты влияющие на простейших.

# **КОНЬЮНКТИВИТ ПРИ СИНДРОМЕ СТИВЕНСА-ДЖОНСОНА (КОНЬЮНКТИВИТ ПРИ МНОГОФОРМНОЙ ЭКССУДАТИВНОЙ ЭРИТЕМЕ).**

## **Этиология синдрома**

- токсико-аллергическая;
- инфекционная;
- медикаментозная (прием сульфаниламидов, барбитуратов, диуретиков группы тиозида, салицилатов, тетрациклина).

## **Клиническая картина**

- жалобы на внезапное острое начало, озноб, покраснение глаза, высокую температуру, сыпь в виде пятен, папул, пузырей на коже туловища, разгибательной стороне конечностей, тыльной стороне кистей и стоп, общую слабость, боли в суставах, язвочки на губах, в ротовой полости;
- поражение двустороннее;
- слизисто-гнойное отделяемое или пленчатый конъюнктивит;
- на конъюнктиве хряща и глазного яблока образуются толстые белесоватые пленки, которые снимаются без кровотечения и легко образуются снова;
- развивается неоваскуляризация роговицы, симблефарон, деформация век, трихиаз, язва роговицы, эндофтальмит.

## **Принципы фармакотерапии**

- необходимо отменить лекарственный препарат, вызвавший аллергическую реакцию;
- глюкокортикостероиды местно;
- противомикробные препараты;
- местная и системная десенсибилизирующая терапия.

## СИМПТОМАТИКА КОНЪЮНКТИВИТОВ.

Симптом	Вирусные	Бактериальные	Хламидийные	Аллергические
Острое начало	+	+	+	+
Зуд	-	-	-	++
Гиперемия	+	+	+	+
Кровоизлияния	+ -	+ -	-	-
Хемоз	+ -			++
Отделяемое	серозно-слизистое	гнойное	слизисто-гнойное	+ -вязкое
Слезотечение	++	+	+	+
Псевдомембраны	+ -	+ -	-	-
Сосочки	-	+	+ -	+
Фолликулы	+	-	++	-
Образование паннуса	-	-	+	-
Кератит	+ -	+ -	+	-
Увеличение околоушных лимфоузлов	+	+ -	-	-

### КРЫЛОВИДНАЯ ПЛЕВА (ПТЕРИГИУМ).

Представляет собой плоскую поверхностную васкуляризированную складку конъюнктивы треугольной формы, нарастающей на роговицу.

#### Предрасполагающие факторы развития птеригиума

- длительное раздражение конъюнктивы ветром, пылью, сухим воздухом и воздухом, содержащие вредные примеси.

#### Клиническая картина

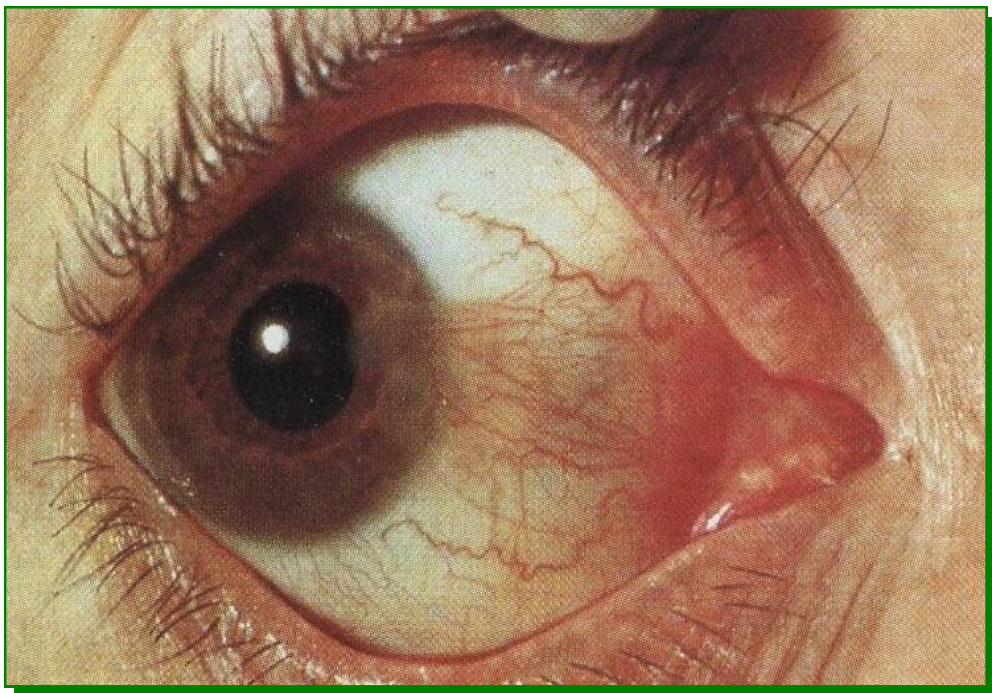
- жалобы на раздражение глаза, покраснение;  
 - при осмотре видим складку конъюнктивы треугольной формы в области внутреннего угла глазной щели, имеющая широкое основание,

пронизанное сосудами, а также вершину, направленную к роговицы;

- при прогрессирующей форме птеригиум утолщен, мясист, гипермирован, постепенно надвигается и врастает в слои роговицы;

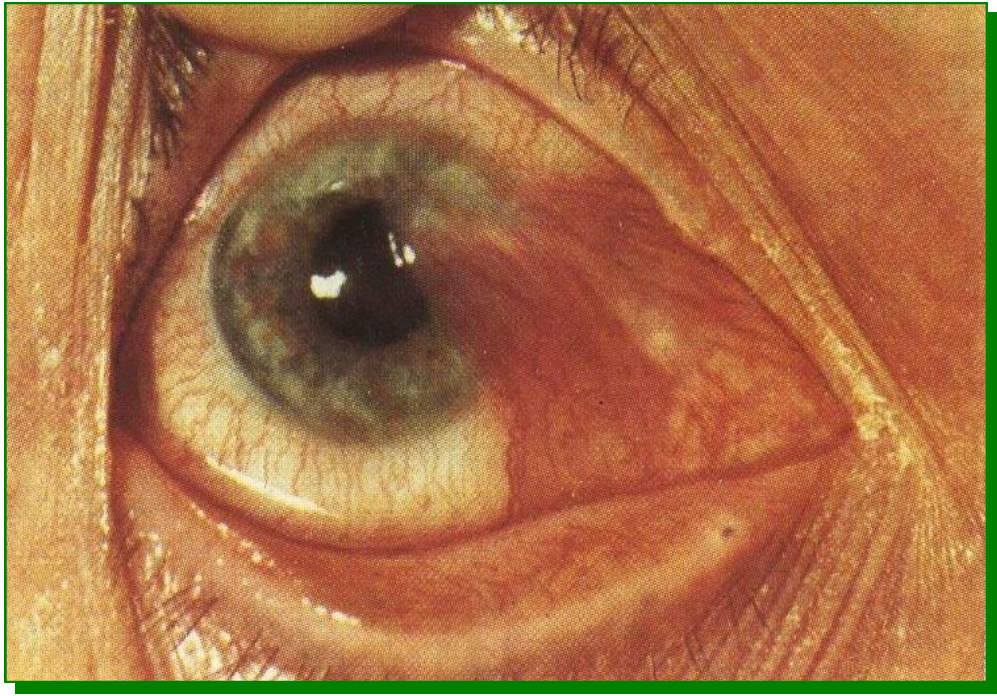- если головка птеригиума достигает центральной части роговицы, т.е. области зрачка, значительно понижается острота зрения.

**Лечение:** хирургическое.



**Рис. 24. Птеригиум**





*Рис. 25. Мясистый птеригиум*

## **БЛЕФАРИТЫ.**

Блефариты – воспаление краев век, почти всегда имеющее хроническое течение.

В зависимости от этиологии выделяют инфекционные, воспалительные и невоспалительные блефариты.

Инфекционный блефарит чаще бывает бактериальным, возможно поражение вирусами, патогенными грибами, клещами.

Неинфекционный блефарит возникает при себорее, розовых угрях, экземе.

Блефариты чаще диагностируют у пожилых людей и при иммунодефиците различной этиологии.

По характеру течения: острые и хронические.

### **Факторы, способствующие развитию блефарита:**

- аномалии рефракции (неадекватная коррекция при гиперметропии и астигматизме);
- синдром «сухого глаза»;
- хронический конъюнктивит;
- дисфункция мейбомиевых желез;
- заболевания желудочно-кишечного тракта;
- заболевания эндокринной системы (сахарный диабет);
- аллергические заболевания;
- глистные инвазии;
- авитаминозы;
- неблагоприятные факторы внешней среды.

В зависимости локализации процесса выделяют передний краевой блефарит и задний краевой блефарит.

Выделяют следующие формы блефаритов: простой, чешуйчатый, язвенный, задний (дисфункция мейбомиевых желез), демодекозный блефарит.

#### **Простой блефарит:**

- жалобы на жжение, зуд, тяжесть век, быструю утомляемость глаз, ощущение засоренности в глазах;
- края век гиперемированы, утолщены;
- пенистое отделяемое в углах глазной щели.

#### **Чешуйчатый блефарит:**

- жалобы на жжение, зуд, тяжесть век, быструю утомляемость глаз, ощущение засоренности в глазах;
- края век гиперемированы, утолщены;

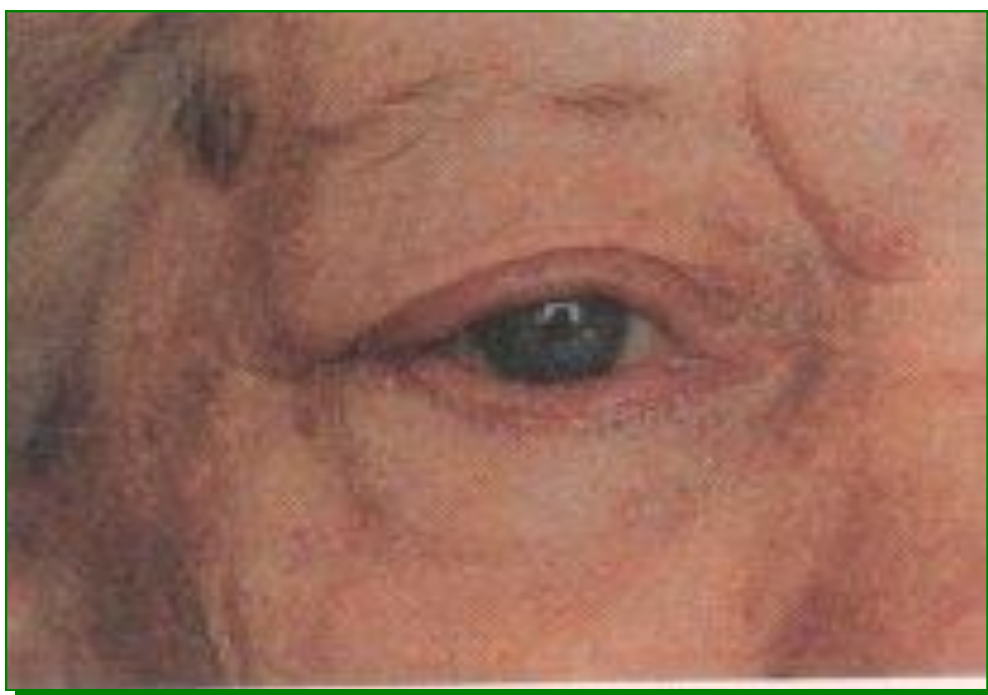- мелкие чешуйки на коже края века и ресницах, при удалении которых под ними обнажается резко гиперемированная истонченная кожа.

**Язвенный блефарит:**

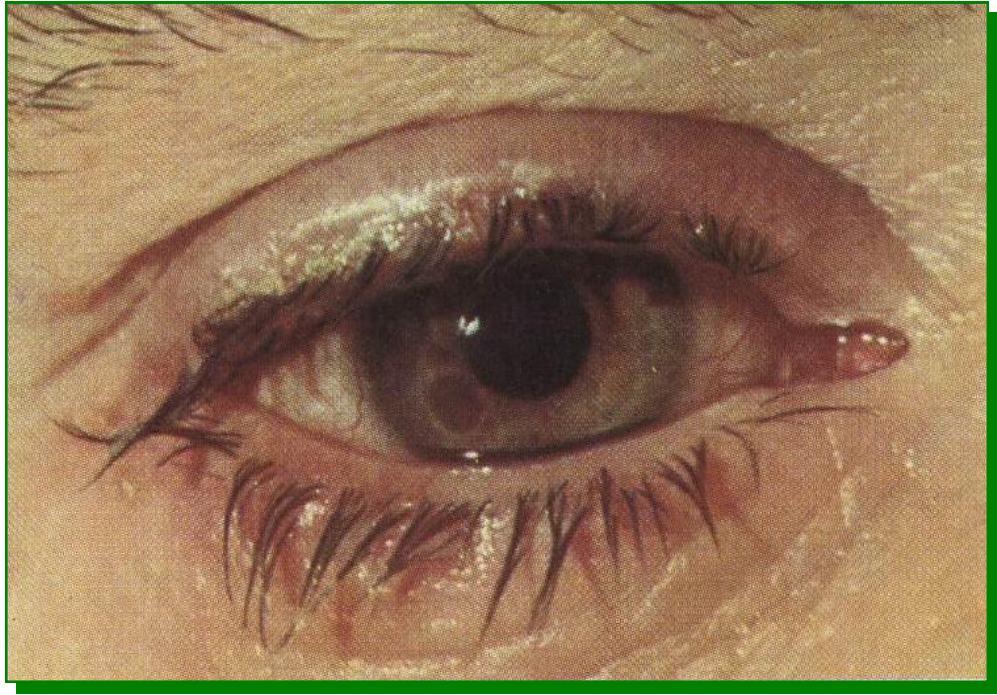
- гиперемия краев век;
- образование гнойных корок, склеивание ресниц, удаление корочек затруднено и болезненно;
- изъязвление кожи краев век;
- в результате рубцевания отмечается неправильный рост ресниц, развивается деформация краев век.

**Задний блефарит (дисфункция мейбомиевых желез):**

- покраснение и утолщение краев век;
- закупорка отверстий мейбомиевых желез, их гипо- и гиперсекреция;
- скопление желтоватого пенистого секрета в наружных уголках глазной щели;
- гиперемия пальпебральной конъюнктивы.



**Рис. 26. Блефарит**



**Рис. 27. Язвенный блефароконъюнктивит**

#### **Принципы фармакотерапии:**

- необходимо устранить этиологический фактор (коррекция аномалий рефракции, устранение неблагоприятных эндогенных и экзогенных факторов, обследование и лечение у гастроэнтеролога, эндокринолога, дерматолога и аллерголога);
- обработка краев век растворами антисептиков (70% этиловый спирт, 1% спиртовой раствор бриллиантового зеленого, отвары лекарственной ромашки или календулы);
- края век смазывают 1% тетрациклиновой мазью, 0,5% гидрокортизоновой мазью;
- массаж век стеклянной палочкой;
- применяют физиотерапию;
- системная витаминотерапии.

## ДЕМОДЕКОЗНЫЙ БЛЕФАРИТ

Вызывается клещом *Demodex folliculorum*.

В норме Демодекс паразитирует в сальных и мейбомиевых железах, а также в волосяных фолликулах, он входит в состав микрофлоры, которая в обычных условиях не вызывает заболевания. Клещ питается отшелушенными клетками и может не обнаруживать своего присутствия какими-либо болезненными симптомами. Размеры клеща составляют: длина 0,2-0,5 мм, ширина 0,04 мм, что делает его невидимым для глаза человека.

Заболевание развивается тогда, когда клещи начинают интенсивно размножаться. Продукты жизнедеятельности клеща способствуют аллергизации организма, вызывают специфическое поражение глаз. Заболевание носит хронический характер с сезонными обострениями весной и осенью.

### **Факторы, способствующие развитию демодекоза:**

- преимущественно регистрируется у лиц с ослабленной иммунной системой;
- аметропия, некоррегированная рефракционная патология;
- нарушение обмена веществ;
- пожилой возраст;
- с хроническими заболеваниями ЖКТ, легких;
- заболевания эндокринной системы.

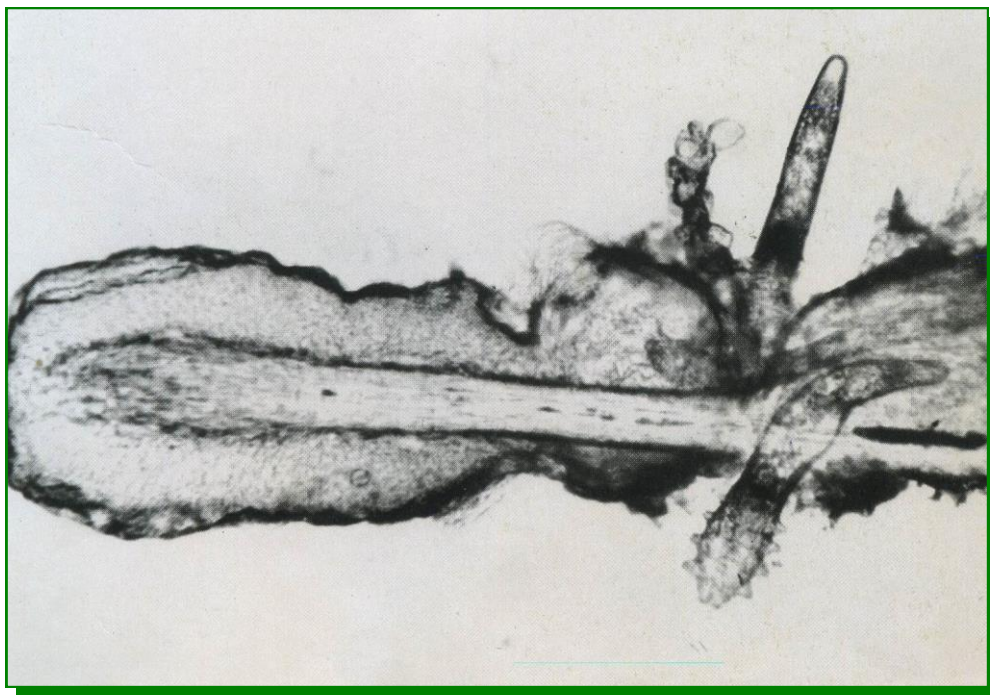
### **Клинические проявления:**

- жалобы на зуд и неприятные ощущения в области век, утомляемость глаз;
- покраснение и утолщение краев век;
- наличие чешуек, корочек, белых муфт на ресницах;
- в анамнезе частые ячмени, выпадение ресниц, рецидивирующая угревая

сыпь.

### **Лабораторная диагностика**

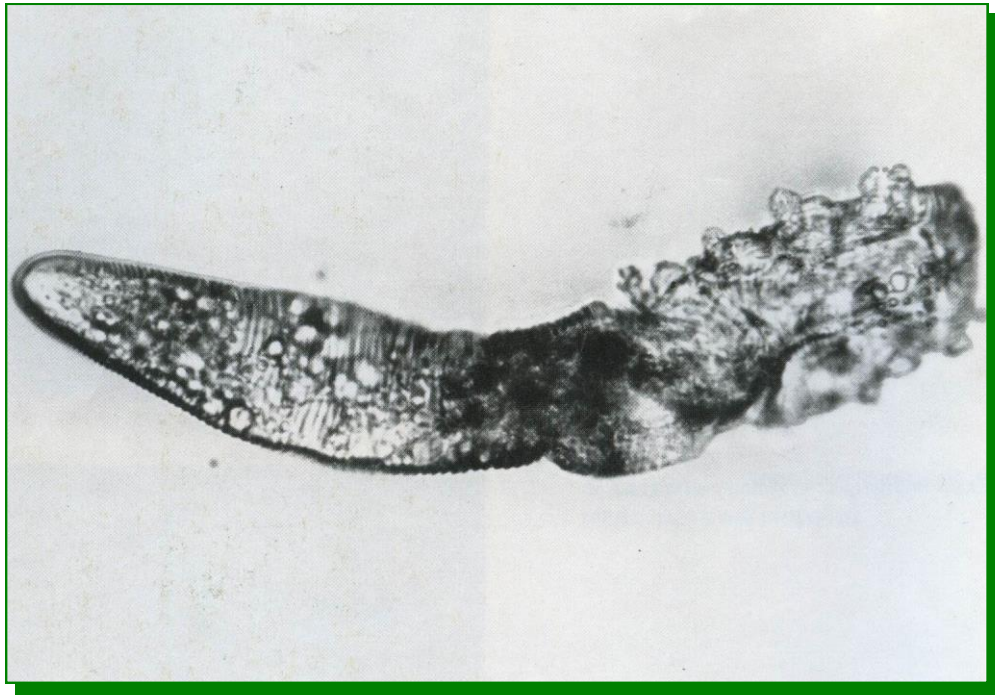основана на микроскопии препарата из 8 эпилированных ресниц (по 4 ресницы с каждого века). Нормальным является наличие 1-2 клещей на 16 ресницах.



***Рис. 28. Корень ресницы, пораженный клещём.***

### **Принципы фармакотерапии:**

- соблюдать диету (исключить из рациона острую и соленую пищу);
- избегать солнечного облучения;
- противопоказаны кремы, содержащие мед;
- отрицательно сказываются сосудорасширяющие процедуры (баня);
- иммуностимулирующая терапия, нормализация обменных нарушений;
- коррекция аномалий рефракции;



*Рис. 29. Клещ демодекс*

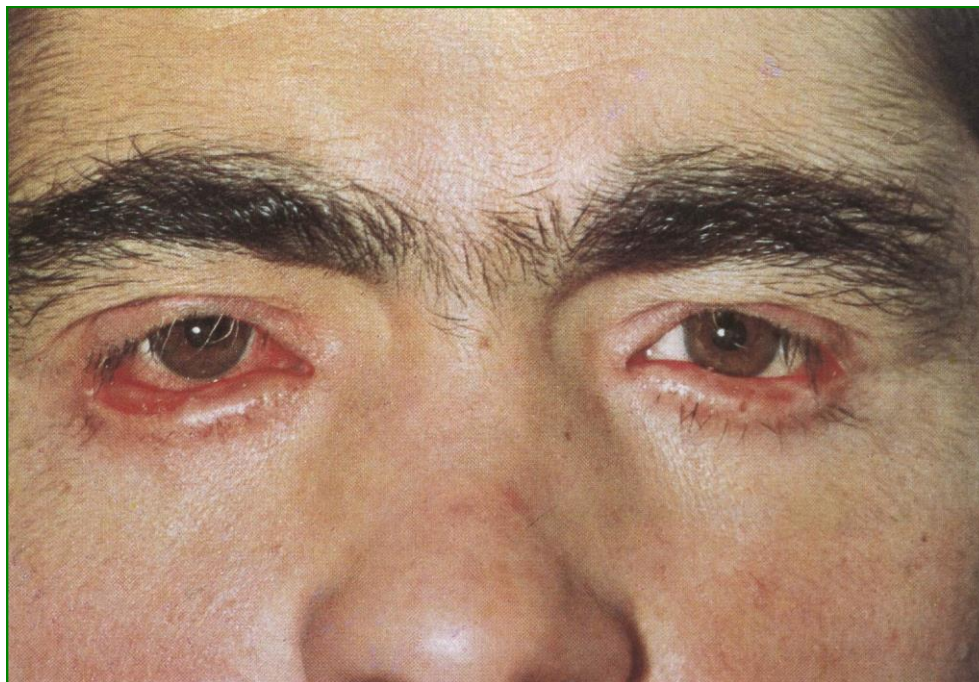
- десенсибилизирующая терапия;
- очищение век и ресниц от корочек спиртсодержащими растворами;
- умывание дегтярным мылом;
- на края век наносят мазь «Демалан» 2 раза в сутки;
- антибактериальные мази.

## **ВЫВОРОТ ВЕКА (ЭКТРОПИОН).**

Заболевание, при котором веко отходит от глаза, вследствие чего обнажается пальпебральная и бульбарная конъюнктивы.

При легкой степени выворота имеется только отставание края века от глазного яблока. Это ведет к постоянному слезотечению (вследствие неправильного положения слезной точки), мацерации кожи. В более тяжелых случаях веко может быть полностью вывернуто так, что край его оказывается расположенным по нижнему краю орбиты. При постоянном

воздействии внешних раздражителей вывернутая наружу конъюнктура гиперемизируется, гипертрофируется, подвергается высыханию.



**Рис. 30. Краевой блефарит с рубцовым выворотом век**

#### **Причины:**

- 1) Спастический выворот наблюдается при острых и хронических воспалениях слизистой оболочки.
- 2) Паралитический выворот развивается при поражениях лицевого нерва наряду с лягофтальмом.
- 3) Рубцовые изменения края век (язвенный блефарит) и кожи век (ожоги, экзема).
- 4) Возникает у пожилых людей вследствие атрофии круговой мышцы.
- 5) Врожденный выворот наблюдается очень редко, обусловлен укорочением наружной (кожно-мышечной) пластинки века.



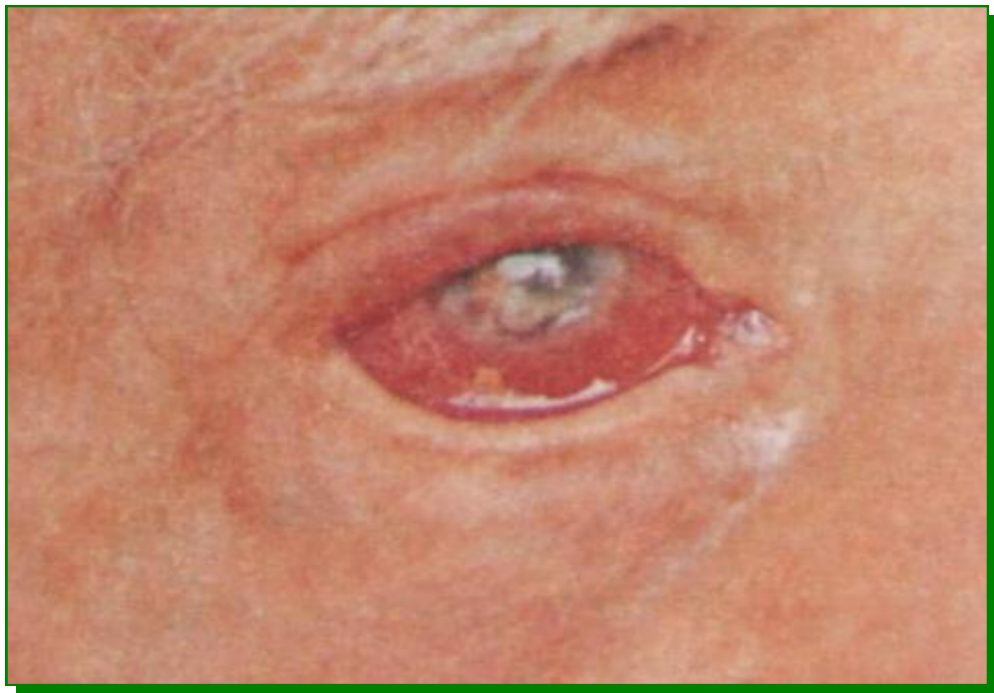## ЛЯГОФТАЛЬМ.

Лягофтальм – неполное смыкание глазной щели. Развивается в следствие поражения лицевого нерва. Поражение лицевого нерва может быть врожденным, идиопатическим (паралич Белла), развиваться как следствие охлаждения, заболевания уха, травмы, операции, опухоли, менингита, ВИЧ-инфекции и других заболеваний.

Объективно глазная щель на стороне поражения заметно шире, нижнее веко опущено и отстаёт от глазного яблока. Вследствие выворота нижнего века и слезной точки появляется слезотечение.

Постоянный или временный лягофтальм приводит к развитию сухости глаза, возникают дистрофии роговицы, кератиты, язвы роговицы.

**Лечение** зависит от причины возникновения лягофтальма, проводится совместно с неврологом. Местное лечение: увлажнение роговицы, антисептики, уменьшение слезотечение (веко временно подтягивают пластырем), блефарорафия.



*Рис. 31. Лягофтальм*

## **СПИСОК ИСПОЛЬЗУЕМОЙ ЛИТЕРАТУРЫ.**

1. Синдром «красного глаза»: дифференциальная диагностика и лечение. – Сб. / Под ред. А.В.Берта, М., 2008. – 64 с.
2. Диагностика и лечение больных с синдромом «сухого глаза»: краткое руководство для врачей / В.В. Бржевский, Е.Е. Сомов. – СПб. - 2005. – 20 с.
3. Офтальмология / Вильгейм Хаппе; Перевод с нем., - 2005. – 352с.
4. Офтальмофармокология / Е.А. Егоров, Ю.С. Астахов, Т.В. Ставицкая.- М. - 2005. – 464с.
5. Офтальмология / Г.И. Должич, Р.Р. Должич. – Ростов н/Д. – 2008. – 286 с.